SMITHSONIAN INSTITUTION LIBRARIES

SMITHSONIAN INSTITUTION LIBRARIES

Travaux du Laboratoire d'Anatomie
DE LA FACULTÉ DE MÉDECINE DE LYON

DU STERNUM

ET DE SES CONNEXIONS

AVEC LE MEMBRE THORACIQUE

DANS LA SÉRIE

DES MAMMIFÈRES

PAR

Le Dr Raoul ANTHONY,
Médecin stagiaire au Val-de-Grâce

AVEC SIX PLANCHES HORS TEXTE

PARIS
OCTAVE DOIN, ÉDITEUR
8, PLACE DE L'ODÉON, 8

1898

Tous droits réservés

13 M

DU STERNUM

ET DE SES CONNEXIONS

AVEC LE MEMBRE THORACIQUE

DANS LA SÉRIE

DES MAMMIFÈRES

Travaux du Laboratoire d'Anatomie
DE LA EACULTÉ DE MÉDECINE DE LYON

DU STERNUM

ET DE SES CONNEXIONS

AVEC LE MEMBRE THORACIQUE

DANS LA SÉRIE

DES MAMMIFÈRES

PAR

le Dr Raoul ANTHONY,
Médecin stagiaire au Val-de-Grâce

AVEC SIX PLANCHES HORS TEXTE

PARIS
OCTAVE DOIN, ÉDITEUR
8, PLACE DE L'ODÉON, 8

1898
Tous droits réservés

SMITHSONIAN
MAY 1 0 1921
LIBRARIES

LYON

IMPRIMERIE L. BOURGEON

RUE DES MARRONNIERS, 7

INTRODUCTION.

Nous dédions ce livre d'abord à nos parents qui nous ont toujours tendrement aimé, ensuite à nos maîtres et plus particulièrement à M. le professeur Testut, auprès duquel nous avons travaillé durant deux années et qui n'a jamais cessé de nous prodiguer les marques de sa bienveillance et ses conseils. Il nous a dirigé dans nos études anatomiques et c'est pour ainsi dire imprégné de ses idées et de lui-même, que nous avons écrit ces lignes. Puisse-t-il les trouver dignes d'un de ses élèves ; ce sera notre meilleure récompense.

M. le professeur Lortet, directeur du Muséum d'Histoire naturelle de Lyon, et M. Ern. Chantre, sous-directeur, nous ont ouvert les portes de cet établissement et nous ont permis de puiser largement dans les trésors qu'il contient. C'est, en grande partie grâce à eux, que nous avons pu mener à bonne fin ce travail ; nous leur en exprimons ici toute notre reconnaissance. Notre séjour dans le laboratoire du Muséum nous a permis de connaître et d'apprécier M. Cl. Gaillard, préparateur en chef. Nous avons eu plus d'une fois recours à ses conseils ; nous le remercions bien sincèrement de ses avis éclairés et de l'amitié qu'il a bien voulu nous témoigner.

Le laboratoire d'Anatomie de l'Ecole vétérinaire de Lyon, nous laissera toujours un bien agréable souvenir. M. le professeur Lesbre et M. L. Blanc, chef de travaux, qui nous en ont ouvert les portes, ne nous ont pas ménagé pendant deux années leurs précieux conseils. Ce dernier particulièrement, qui fut notre initiateur à la tératologie, laissera toujours en nous le sounir doublement cher d'un maître et d'un ami. MM. les professeurs Filhol et Hamy et M. l'assistant H. Gervais, qui ont mis à notre disposition les collections d'Anatomie comparée et d'Anthropologie du Muséum de Paris, M. le professeur Manouvrier, de l'Ecole d'Anthropologie de Paris, dont l'accueil affable nous a vivement touché, ont droit à toute notre reconnaissance.

Merci à tous ceux qui pendant nos études médicales, se sont intéressés à nous et plus particulièrement à M. le professeur Arloing. M. le professeur Cornevin, de l'Ecole vétérinaire, qui aujourd'hui n'est plus, nous avait honoré de sa sympathie; son souvenir nous sera toujours cher.

Merci à ceux qui furent nos premiers maîtres en médecine et en chirurgie; à l'hôpital militaire Desgenettes et à M. le médecin-major Janot, pour les nombreux témoignages de sympathie qu'il nous a donnés.

Merci à quelques vrais amis que nous avons rencontrés pendant notre vie d'étudiant, les docteurs Chassin et Peltier, à Lyon; le docteur Janot, à Nancy.

Merci enfin à tous ceux qui nous ont procuré des documents ou des sujets, nous ont aidé d'une façon

quelconque dans la composition de ce travail. M. F. Verni, qui s'est chargé de l'exécution de nos dessins, a droit à nos plus vifs remerciements.

Nous diviserons cette étude en 5 chapitres : le 1er traitera de la morphologie du sternum ; le 2e, de ses indices ; le 3e, de ses articulations ; le 4e, de ses anomalies ; le 5e, de ses connexions avec le membre thoracique. Le temps et les matériaux nous ont manqué pour faire l'étude du développement.

Nos descriptions sont basées sur des observations de pièces sèches et des dissections. Les premières ont été prises dans les galeries d'Anatomie comparée des Muséums de Lyon et de Paris, dans les galeries d'Anthropologie du Muséum de Paris et du Musée Broca, dans les collections de la Faculté de Médecine, de l'Ecole Vétérinaire et de la Faculté des Sciences de Lyon. Nous avons fait 66 dissections d'hommes au laboratoire d'Anatomie de la Faculté de Médecine de Lyon et 78 dissections de Mammifères de différentes espèces, la plupart à l'Ecole vétérinaire de Lyon ou au Muséum de cette même ville. Quelques-unes cependant ont été faites au Muséum de Paris. A propos de chaque observation en particulier, nous indiquerons la provenance du sujet qui nous l'a fournie.

Dans certains cas, que nous nous sommes efforcé d'ailleurs de rendre aussi peu nombreux que possible, les observations nous ayant manqué, nous avons suppléé par des recherches bibliographiques à notre insuffisance personnelle.

DU STERNUM

ET DE SES CONNEXIONS

AVEC LE MEMBRE THORACIQUE

DANS LA SÉRIE

DES MAMMIFÈRES

CHAPITRE I.

DESCRIPTION MORPHOLOGIQUE DU STERNUM.

La partie antérieure du thorax est constituée, chez les vertébrés en général par une formation osseuse d'aspect variable désignée sous le nom de sternum.

Phylogénétiquement parlant, cet os dériverait, chez les vertébrés supérieurs, d'après Sabatier [103], des interépineux ventraux des Poissons.

Ontogénétiquement, d'après Ruge [102], Rathke [98], Parker [88] et Gegenbaur [40], il proviendrait directement des côtes vertébrales thoraciques qui, s'unissant deux à deux par leur portion cartilagineuse antérieure, arriveraient à former, de chaque côté de la ligne médiane, deux bandes cartilagineuses ou hémisternums qui, se soudant l'une à l'autre, constitueraient la colonne sternébrale. Pour d'autres, au

contraire, le sternum serait primordialement une formation spéciale se réunissant plus tard aux arcs costaux. Quoi qu'il en soit de ces théories, entre lesquelles nous ne pouvons choisir, le sternum nous semble devoir comprendre, chez les vertébrés en général, deux formations : l'une, le *sternum basilaire* constitué par la sternalisation du coracoïde et du précoracoïde ; l'autre le *sternum costal* constitué par la sternalisation des arcs costaux. Pour Sabatier, la clavicule ferait partie de ce deuxième système sternal et l'interclaviculaire ou épisternum en serait la sternèbre correspondante. Les Amphibiens possèdent le sternum basilaire seul ; les Reptiles et les Oiseaux possèdent les deux ; les Mammifères ne possèdent en général que le sternum costal.

Le sternum d'un mammifère se compose de segments généralement distincts les uns des autres et situés sur la ligne médiane entre les arcs costaux ; ce sont les sternèbres. En avant du premier arc costal, le sternum se prolonge parfois. Ce prolongement antérieur est constitué soit par les sternèbres de côtes préthoraciques actuellement disparues, soit par le reste d'un sternum basilaire encore complet chez les *Monotrèmes*. En arrière, de même, le sternum présente un prolongement auquel est donné le nom d'*appendice xiphoïde*. Cet appendice libre de côtes est, sans aucun doute, la partie médiane d'un système sternal dont les parties latérales (arcs costaux) ont disparu.

D'une façon générale on considère trois parties dans le sternum d'un mammifère : le *manubrium* qui se compose de la première sternèbre et de son prolongement antérieur ; le *mésosternum* comprenant toute la

partie moyenne du sternum ; et enfin le *xiphisternum* dépourvu de côtes et terminé généralement par une palette cartilagineuse. Ces trois parties ne sont nettement distinctes que chez l'homme.

Le sternum, ou pour mieux dire le thorax des Mammifères, est actuellement en voie de régression. Il tend à diminuer de longueur. Cette diminution s'opère à sa partie antérieure (voir chapitre IV, côtes cervicales, défaut d'insertion du 1er arc costal au sternum — augmentation du nombre des vertèbres préthoraciques chez les *Édentés*) et à sa partie postérieure : les sternèbre postérieures préxiphoïdiennes, sont en effet manifestement plus courtes que les autres et la dernière a même ordinairement disparu, d'où il s'en suit que les deux dernières paires d'arcs costaux semblent s'articuler avec un seul ménisque intersternébral. Assez souvent cependant, par le fait d'une anomalie régressive, la dernière sternèbre reparait, Burne [20] a signalé le fait chez les *Léporidés :* chez ces animaux, le disque intersternébral, situé entre la dernière sternèbre et le xiphisternum, donne normalement insertion à deux paires d'arcs costaux ; il correspond donc en réalité à deux disques intersternébraux et à une sternèbre intermédiaire. Dans certains cas ce disque augmente d'épaisseur ; dans d'autres il présente un point d'ossification ; dans d'autres enfin la dernière sternèbre existe très nettement, quoique plus courte que les autres (voy. fig. 65). Ces faits ont été constatés par nous d'une façon générale chez tous les animaux à sternum étroit tels que les *Carnassiers*, un certain nombre de *Rongeurs* et les *Singes inférieurs*.

Cette disposition est plus rare chez les animaux à sternum large et plat. Nous empruntons cependant à Otto [86] une figure représentant un sternum humain possédant la septième sternèbre sous forme d'un point d'ossification distinct (voy. fig. 49).

Dans un travail récent sur le sternum E. Balducci [10] fait dépendre la morphologie de cet os de diverses forces appliquées en certains points de sa surface et exerçant sur lui des tractions en différents sens. Quand ce sont les tractions qui s'exercent sur l'extrémité antérieure (st. cl. mastoïdiens) qui prévalent nous avons un sternum allongé en avant. Quand ce sont les tractions postérieures (grand droit), le sternum est allongé en arrière. Quand ce sont les tractions inférieures (grand pectoral), on a la disposition en carène *(Cheval)* ou même la formation d'un véritable bréchet *(Chéiroptères)*. Les clavicules ont également, d'après cet auteur, une influence considérable : si elles s'articulent avec la partie médiane du manubrium, ce dernier présente une forme plus longue que large. Si elles s'articulent avec sa partie latérale et antérieure, il présente une forme extrêmement élargie (*Chéiroptères*). Les arcs costaux s'insérant sur les bords du sternum ont pour effet, par les tractions qu'ils exercent, de donner sa forme à cet os. Le xiphisternum, enfin, est en rapport avec le plus ou moins grand développement des organes abdominaux.

Nous admettons totalement les idées de Balducci, en y ajoutant que les dimensions transversales du sternum nous semblent en rapport direct avec les

dimensions transversales du thorax; autrement dit qu'un animal dont le thorax est aplati latéralement aura un sternum aplati latéralement *(Cheval)*; et qu'un animal dont le thorax est aplati d'avant en arrière aura également un sternum aplati dans le même sens *(Homme)*. Ce rapport est surtout net dans la partie antérieure de la cage thoracique; postérieurement, il est annihilé par le fait de l'influence du développement des organes abdominaux. La partie postérieure du sternum est généralement, en effet, élargie en raison directe du développement de ces organes. Cet élargissement, nul ou à peu près chez les *Carnassiers*, atteint son maximum chez les *Ruminants*. (Voir chapitre II).

Ces préliminaires posés, passons immédiatement à la description morphologique du sternum dans les différents groupes. (1)

§ 1. — **Monotrèmes.**

L'appareil sternal des *Monotrèmes* a de grandes analogies avec celui des *Sauriens* : il comprend une portion basilaire et une portion costale. La première est constituée par les extrémités proximales des os coracoïdes et précoracoïdes, par une pièce médiane correspondant au postomosternum des *Batraciens* (proos-

(1) E. Balducci, dans son travail sur le sternum, a donné pour les différents groupes de mammifères des schémas, d'après lesquels on peut se rendre compte de la longueur, de la largeur et du mode d'union des différentes pièces de cet os. Nous renvoyons pour ces schémas à l'auteur lui-même.

téon de PARKER) et par l'interclaviculaire en forme de **T**, qui est en rapport en bas avec le manubrium, en haut avec les clavicules. Ce dernier os est plus large, plus aplati et plus mince chez l'*Ornithorhynque* que chez l'*Echidné*. Entre le coracoïde et le manubrium il existe une petite formation particulière qui, d'après ALBRECHT [3], serait le rudiment de la sternocôte du septième arc costal cervical actuellement disparu.

Le sternum costal se compose de quatre segments : le premier ou manubrium, est formé de deux hémisternèbres qui parfois restent longtemps séparées. Les autres pièces sont munies postérieurement de courtes apophyses latérales avec lesquelles s'articulent les arcs costaux. Ces sternèbres ont une section à peu près quadrangulaire et sont munies d'une légère crète ventrale surtout visible chez l'*Echidné*. Il y a six côtes sternales. L'appendice xiphoïde fait défaut chez l'*Ornithorhynque ;* chez l'*Echidné* il existe ; possédant toujours, même chez l'adulte, plusieurs points d'ossification à la file (dans un cas nous en avons trouvé 4) (voy. fig. 1).

§ 2. — **Marsupiaux.**

Le sternum des *Marsupiaux* comme celui de tous les mammifères qui vont suivre est uniquement costal. BROOM [19] cependant a vu sur un fœtus de *Trichosurus* le coracoïde se prolonger jusqu'au manubrium sterni.

Au point de vue qui nous occupe ces animaux peu-

vent se diviser en *claviculés* et *aclaviculés*. Les premiers sont les plus nombreux : quoique munis de clavicules, leur manubrium se termine antérieurement par une pointe allongée et étroite, fait contraire aux théories de Balducci. Le mésosternum se compose d'un certain nombre de pièces sternales phalangiformes et de section carrée chez le *Kanguroo* (4 environ); la dernière s'élargit et s'aplatit légèrement, donnant attache à deux côtes sternales. Le nombre total de ces dernières est de 7. L'appendice xiphoïde est à peu près analogue à celui des *Carnassiers*. Dans le genre *Didelphys*, le sternum est plus aplati postérieurement, rappelant en cela celui de certains *Insectivores*. Il y a une large crête médiane sur la face ventrale de l'os et dans sa portion antérieure. Le *Phascolomys Wombat* possède un mésosternum formé de trois pièces, avec élargissement assez considérable à la base. Il y a six côtes sternales en tout.

Les aclaviculés *(Thylacinus, Perameles)* présentent le type général des Carnassiers.

§ 3. — **Édentés.**

Suivant les genres, les formes du sternum sont très variables. Le *Myrmecophaga*, quoique dépourvu de clavicules, possède un manubrium large avec une légère échancrure en avant. Il y a huit ou neuf sternèbres avec le xiphisternum en plus. Chacune de ces sternèbres présente en coupe transversale une sorte de

prolongement antérieur servant à l'articulation des sternocôtes (voir chapitre III), rappelant chez cet animal celle des spondylocôtes au rachis. Cette disposition se retrouve à peu près chez les *Mégathéridés* fossiles (voy. fig. 37).

Chez l'*Oryctérope*, animal claviculé, les articulations chondro-sternales se font suivant le type ordinaire des mammifères. Le sternum s'aplatit considérablement en arrière et les sternèbres donnent insertion suivant leurs bords aux cartilages costaux.

Le *Manis*, dépourvu de clavicules, est caractérisé par un appendice xiphoïde se prolongeant jusqu'aux pubis par deux longues pointes cartilagineuses généralement distinctes l'une de l'autre sur tout leur parcours et qui donneraient attache, suivant Parker, à des sternocôtes abdominales.

Le *Dasypus*, muni de clavicules, possède un manubrium large se terminant légèrement en pointe et pourvu d'une crête ventrale très nette. Les sternèbres mésosternales, au nombre de trois ou de quatre ont, en coupe transversale, un aspect triangulaire très net ; les sternocôtes qui s'articulent avec elles se rejoignent en bas l'une à l'autre sur la ligne médiane, mais la disposition caractéristique du *Myrmecophaga* n'est pas reproduite ici. L'appendice xiphoïde considérable égale à peu près en longueur tout le reste du sternum.

Le *Bradypus*, muni de clavicules, possède un large manubrium et un mésosternum composé de sept à huit sternèbres. Très souvent les deux ou trois dernières sternèbres sont formées chacune de deux noyaux d'ossification et le sternum s'élargit postérieu-

rement. Sa portion la plus étroite correspond à la deuxième ou à la troisième sternèbre. Très souvent aussi les sternèbres sont séparées les unes des autres par les arcs costaux s'articulant deux à deux sur la ligne médiane. Dans certains cas on voit une ébauche de la disposition caractéristique du *Myrmecophaga*. L'appendice xiphoïde est rudimentaire ou absent.

§ 4. — Cétacés.

1° **Mysticètes.** — Chez les *Mysticètes* le sternum se compose d'une pièce unique s'articulant avec une seule paire de côtes. TURNER [12] cependant a reconnu, sur un fœtus de *Balaenoptera Sibbaldii*, la présence d'un petit noyau cartilagineux amygdaliforme situé postérieurement par rapport à la pièce principale et qui dans le cours du développement devait se réunir avec elle. Ce petit noyau avait probablement la signification d'un appendice xiphoïde, la portion principale étant le manubrium, le mésosternum étant absent. La côte unique s'articulait dans l'intervalle de ces deux pièces. Dans le genre *Balaena* (adulte), le sternum est formé d'une seule pièce plus ou moins arrondie, scutiforme. Dans le genre *Balaenoptera* il se termine en arrière par une pointe et a la forme d'un cœur de carte à jouer (*B. Musculus*) ou d'une croix latine (*B. rostrata*). Dans le genre *Megaptera*, il a la forme d'un fer à cheval dont l'échancrure est en avant (voy. fig. 2, 3 et 4). Souvent les *Mysticètes* présentent, à la partie antérieure de

leur sternum, une perforation. D'après P. Gervais et Van Beneden [12], cette perforation existant chez l'adolescent aurait été représentée chez le jeune par une échancrure et disparaitrait complètement chez l'adulte, de telle sorte que chez les vieux *Mégaptères* le sternum peut perdre sa forme de fer à cheval.

2° **Cétodontes.** — Chez les *Cétodontes*, le sternum est généralement mince, large et aplati ; il se compose de plusieurs pièces comme celui des autres Mammifères et est caractérisé par une tendance extrême aux fissures, qui se manifeste le plus souvent par de véritables perforations.

Chez les *Physetéridés* il est formé de deux pièces et donne insertion à quatre arcs costaux. La première pièce beaucoup plus considérable que la deuxième, est généralement formée de deux portions osseuses toujours séparées par une zone étroite, cartilagineuse, et présente une large perforation en son centre.

Chez les *Ziphioïdes* en général, il a une largeur égale en tous points. Il possède très souvent, et toujours au niveau des articulations intersternébrales, de larges perforations. Ses sternèbres constituantes sont ordinairement séparées, et ne se synostosent jamais que dans la partie postérieure. Il y a cinq côtes sternales chez *Hyperoodon Butzkopf*, six chez *Ziphius cavirostris*. Le sternum présente souvent, dans cette famille, une échancrure antérieure et une échancrure postérieure.

Chez les *Platanistidés* le sternum est plus court et plus large que dans la famille précédente, les perforations y sont rares et les sternèbres tendent à se souder

les unes aux autres comme cela existe chez *Inia Geoffrensis*. Les côtes sternales sont au nombre de quatre seulement chez le *Plataniste* et de trois chez l'*Inia*. Ce dernier animal possède deux longues apophyses sur la face ventrale de son sternum et une échancrure profonde sur son bord antérieur.

Chez les *Delphinidés*, et parmi eux chez les *Bélugins*, le sternum, large surtout en avant, présente sur son bord antérieur une forte échancrure. Il est formé d'un certain nombre de pièces, qui se synostosent avec l'âge ; la plus postérieure restant libre la dernière (deux *Monodon monoceras*, du Muséum de Lyon). Les côtes sternales sont au nombre de six. Chez les *Phocénins* le sternum est à peu près semblable, généralement formé d'une seule pièce et présentant en moins l'échancrure antérieure. Les *Delphiniens*, dont nous avons eu l'occasion d'observer à l'état frais deux exemplaires (*D. delphis D. tursio*), ont un sternum constitué de trois pièces (voy fig. 7). La plus antérieure ou manubrium est sensiblement la plus large et possède deux apophyses latérales situées dans le premier espace intercostal, dont on constate déjà la présence à l'état d'ébauche chez certains *Phocénins* (*Grampus*). La partie antérieure du manubrium forme, avec sa partie postérieure, un angle très obtus ouvert en arrière et marqué sur la face ventrale de l'os par une crête transversale légèrement curligne avec concavité antérieure. Le manubrium de notre *Delphinus delphis* présentait une perforation. A la suite du manubrium sont trois autres pièces : les deux premières sont régulières, aplaties et évidées latéralement, la troisième est irrégulière, parfois

présentant une échancrure postérieure comme chez notre *Delphinus tursio*. Le nombre des côtes sternales est de cinq. Nous trouvons une disposition à peu près analogue chez les différents *Delphiniens* représentés dans leur atlas par P. Gervais et van Beneden.

Une question digne d'intérêt est celle de savoir si les *Cétodontes* possèdent ou non un appendice xiphoïde. Qu'est-ce d'abord qu'un appendice xiphoïde ? Est-ce un prolongement du sternum dépourvu de côtes? Si oui, les cétodontes sont dépourvus d'appendice xiphoïde, car, chez eux, les côtes s'insèrent jusqu'à l'extrémité postérieure du sternum. Est-ce simplement la partie la plus postérieure du sternum affectant une forme particulière, bifide ou en pointe ? Si oui, les cétodontes possèdent un appendice xiphoïde, car la dernière pièce de leur sternum affecte toujours une forme spéciale (voy. fig. 7 et 51). Nous n'avons en somme, ici, à résoudre qu'une question de mot portant sur le sens seul que l'on attribue au mot « appendice xiphoïde ». La dernière pièce du sternum affecte toujours, chez les *Cétodontes* une forme particulière, et quelquefois est bifide. Souvent comme sur nos *Delphinus* et sur les *Monodon* du Muséum de Lyon, elle est reliée au mésosternum par une articulation intersternébrale plus mobile que les autres ; mais elle donne toujours insertion à une paire de côtes. C'est en somme, d'après nous, une dernière sternèbre en train de devenir xiphisternum.

§ 5. — Siréniens.

Le sternum de ces animaux a de grandes analogies avec celui des *Mysticètes*. Chez l'*Halicore* il se compose de deux pièces osseuses, allongées, terminées chacune à leur extrémité distale par une portion cartilagineuse et réunies à leurs extrémités proximales par une zone de même substance sur les bords de laquelle s'insèrent trois ou quatre sternocôtes (voy. fig. 5). La portion osseuse antérieure représente le manubrium ou mieux son prolongement cervical; la portion osseuse postérieure, le xiphisternum; le mésosternum s'étant réduit.

Chez le *Manatus* le sternum est massif, formé d'une seule pièce osseuse scutiforme, terminée postérieure-par un appendice xiphoïde qui, sur un sujet du Muséum de Paris, était bifide. Ce sternum donne insertion à deux ou trois sternocôtes (voy. fig. 6).

§ 6. — Ongulés.

Le sternum des *Ongulés*, d'une façon générale, étant influencé dans sa portion céphalique par la forme du thorax et le rapprochement des membres antérieurs, affecte une forme aplatie latéralement; dans sa portion postérieure le développement considérable de la masse des organes abdominaux, entraîne son élargissement et son aplatissement de haut en bas.

1° **Périssodactyles.** — Chez les *Équidés* le sternum est contourné en **S** et disposé antérieurement en carène. Tout à fait en avant, il se termine par un prolongement cartilagineux recourbé auquel les vétérinaires donnent le nom d'*apophyse trachélienne.* En arrière, le sternum s'aplatit de haut en bas et se termine enfin par une palette cartilagineuse assez courte représentant l'appendice xiphoïde dont la portion osseuse est en continuité avec la base du mêsosternum. Le sternum ne s'ossifie jamais complètement, il reste toujours formé d'une gangue cartilagineuse contenant de gros noyaux d'ossification distincts entre lesquels s'articulent les côtes sternales au nombre de huit d'ordinaire (voy. fig. 9).

Chez les *Tapiridés*, il existe une disposition à peu près analogue avec cette différence cependant que l'apophyse trachélienne, droite et en pointe acérée, est chez l'adulte ossifiée et en continuité osseuse avec la première sternèbre (analogie avec les *Suidés*). Le nombre des côtes sternales est de huit (voy. fig. 8).

Chez *Rhinocéridés* la disposition est encore à peu près analogue.

2° **Artiodactyles.** — Chez les *Suidés*, le sternum est très voisin de celui des *Tapirs*, avec cette différence cependant que l'appendice xiphoïde est allongé et délié comme chez les Ruminants.

Chez les *Hippopotamidés*, le sternum est à peu près analogue au précédent avec une apophyse trachélienne un peu plus courte et droite.

Chez les *Ruminants*, il n'existe pas d'apophyse tra-

chélienne ; le sternum n'affecte pas la disposition en carène. En avant sa section est à peu près carrée ; en arrière, il s'élargit et s'aplatit considérablement. Les sternèbres sont toutes séparées les unes des autres, sauf les deux ou trois dernières mésosternales. Parmi les *Camélidés*, chez le *Camelus*, l'élargissement est considérable au niveau des sixième et septième côtes ; mais au lieu d'un aplatissement, nous sommes ici en présence d'un épaississement considérable de l'os en rapport avec la callosité pectorale de ces animaux. A ce niveau les centres d'ossification sont pairs. Le xiphisternum est représenté par une courte palette cartilagineuse se continuant directement avec la partie inférieure du mésosternum (voy. fig. 10). L'*Auchenia* possède un sternum à peu près analogue mais d'une forme plus régulière et avec un élargissement moins considérable à la base et sans épaississement. Le xiphisternum est allongé, terminé par une petite palette cartilagineuse comme chez les *Ruminants* ordinaires. Le nombre des côtes sternales est de sept ou huit. Les *Giraffidés* ont un sternum à peu près analogue à celui des *Lamas* avec cependant une plus grande épaisseur des sternèbres, une incurvation à concavité supérieure et un allongement considérable de la première pièce avec amincissement. Les *Moschidés*, les *Cervicornes* et les *Cavicornes* possèdent tous un même type de sternum. La première pièce est à peu près carrée de section et le sternum commence à s'élargir à partir de la deuxième côte ; cet élargissement atteint son maximum à la dernière. L'appendice xiphoïde est allongé et terminé par une large palette cartilagineuse. La pre-

mière pièce forme, avec le mésosternum, un angle obtus ouvert en arrière, qui atteint son maximum d'acuité chez les *Bovidés*. Les côtes sternales au nombre de huit se rapprochent les unes des autres à mesure qu'on s'éloigne de l'extrémité céphalique. Chez les *Moschidés*, les *Cervicornes* et, parmi les *Cavicornes*, chez les *Antilopinés* et les *Ovinés* les sternèbres mésosternales sont caractérisées par des bords très concaves. Les deux ou trois dernières et la portion osseuse de l'appendice xiphoïde sont généralement soudées chez l'adulte (voy. fig. 13). Le sternum des *Ovins* proprement dits se distinguerait de celui des *Caprins*, d'après MM. Cornevin et Lesbre [26], par le caractère suivant : dans le *Mouton* l'avant-dernière pièce est divisée en deux noyaux latéraux qui se soudent très tard, disposition que l'on ne rencontre jamais chez la *Chèvre*. Chez les *Bovidés* les sternèbres sont à peine concaves latéralement et se réunissent moins tardivement les unes aux autres que dans les groupes précédents. Les *Buffles* sont, parmi les *Bovidés*, ceux qui, par les caractères de leur sternum, se rapprochent le plus des *Antilopes*. Après eux viennent nos *Bœufs domestiques*. Les *Bisons*, au contraire, se distinguent de ces derniers par une crête manubriale antérieure parfois très considérable.

3° **Proboscidiens**. — L'*Elephas* possède un sternum à peu près analogue à celui des Périssodactyles, avec apophyse trachélienne longue et terminée par une extrémité cartilagineuse. La partie la plus antérieure du sternum est aplatie latéralement, la partie postérieure de haut en bas. Il donne insertion à six arcs costaux.

4° **Hyracoïdes.** — Le sternum de l'*Hyrax*, s'éloigne comme forme, de celui des *Ongulés* pour se rapprocher de celui des *Rongeurs*. Il est formé de cinq pièces libres les unes des autres et prolongé en avant par une apophyse trachélienne cartilagineuse, assez longue et aplatie de haut en bas. Après s'être élargi à sa base le sternum se termine par un appendice xiphoïde muni d'une large palette cartilagineuse. Sept côtes s'y insèrent.

§ 7. — Rongeurs.

Parmi les animaux de cet ordre les *Subungulata*, dépourvus de clavicules complètes, par l'ensemble de leurs caractères et particulièrement par leur sternum, se rapprochent sensiblement des *Ongulés*. L'*Hydrochoerus capybara* possède, en effet, un sternum à peu près analogue à celui des *Périssodactyles* ou du *Porc*. Dans sa portion antérieure il est aplati latéralement et, dans sa portion postérieure, de haut en bas. Son apophyse trachélienne est longue et recourbée (cette disposition s'atténue chez l'*Agouti* et le *Cobaye*). Les sternèbres sont toutes séparées les unes des autres, et les côtes sternales au nombre de sept. L'appendice xiphoïde est long et terminé par une palette cartilagineuse.

Chez les *Léporidés*, animaux à clavicules encore incomplètes, la section des sternèbres est à peu près carrée et on a une disposition se rapprochant un peu de celle des *Carnassiers*. L'apophyse trachélienne est

moyennement longue, mais n'est déprimée ni latéralement, ni de haut en bas. Le mésosternum ne s'élargit presque pas à sa base ; le nombre des côtes sternales est de sept.

Chez les *Rongeurs claviculés*, le mésosternum est composé de sternèbres reliées les unes aux autres par des disques cartilagineux, phalangiformes, à section à peu près carrée, les plus postérieures présentant un aplatissement et un élargissement plus ou moins considérables suivant les espèces, à peu près nuls chez les *Muridés* et les *Sciuridés* et atteignant son maximum chez les *Castoridés*. Le nombre des côtes sternales varie de sept à huit. Le xiphisternum est en général long et terminé par une large palette cartilagineuse. Le manubrium varie de forme suivant les espèces (voy. fig. de 14 à 18). Il est long, terminé par une pointe cartilagineuse et muni d'une légère crête ventrale chez l'*Hystrix* ; large, arrondi, limité en avant par un bord cartilagineux et muni d'une légère crête ventrale chez le *Capromys* et le *Myopotamus*. Chez les *Dipopidés*, les *Muridés* (1), les *Arvicolidés*, il est large, en forme de **T**, un peu analogue à ce qu'il est chez l'*Homme*. Chez le *Spalax*, le *Siphneus*, il est très large. Chez les *Castoridés*, il est large, en **T**, avec une crête ventrale très nette. Chez l'*Arctomys*, il est arrondi en avant, chez le *Sciurus* et le *Ptéromys*, en forme de losange.

---

(1) En avant de la première côte, il existe, chez ces animaux, une petite formation spéciale correspondant à la sternocôte de l'arc costal cervical disparu.

§ 8. — **Insectivores.**

Ils sont munis de clavicules. Parmi eux, les *Erinacéidés* possèdent un sternum large et plat, surtout à sa partie postérieure. Son manubrium est en forme de **T**, un peu analogue à celui de l'*Homme*. Le nombre des côtes sternales est de sept.

Les *Soricidés* possèdent un sternum large et plat postérieurement, et dont la partie la plus étroite correspond au corps de la première sternèbre. Chez les *Macroscélidés*, le manubrium est bilobé ; chez le *Sorex* il est trilobé et les lobes latéraux, situés entre la clavicule et la première côte, doivent peut-être être interprétés comme les restes de la sternocôte de l'arc costal cervical disparu.

Parmi les *Talpidés*, la *Taupe* présente une conformation particulière et intéressante de son sternum. Le mésosternum est constitué de sternèbres à section carrée dont les trois plus postérieures sont généralement synostosées les unes avec les autres. Les côtes sternales sont au nombre de sept. L'appendice xiphoïde, long et effilé, se termine par une petite palette cartilagineuse. La partie la plus intéressante est le manubrium ; il est à peu près aussi long que le reste de l'os, et se termine en avant par une très petite extrémité cartilagineuse. Il possède, sur sa face ventrale, une crête médiane très accentuée, en forme de bréchet, sur ses bords latéraux deux courtes apophyses situées en avant de l'insertion de la première paire de côtes, et sur sa face posté-

rieure une gouttière profonde. Il forme avec le mésosternum un angle obtus ouvert en bas et donne, sur ses faces latérales près de son extrémité antérieure, attache aux clavicules. Chez le *Chrysochloris*, le manubrium est plus court et muni d'un bréchet moins accentué. Chez le *Scaptonyx fusicauda*, décrit par Milne-Edwards [76], les apophyses latérales du manubrium sont très accentuées et semblent se rendre à la rencontre de deux autres apophyses symétriques partant du bord postérieur de la clavicule. Si l'étude du développement s'y prêtait on pourrait peut-être interpréter ces apophyses, constantes chez les *Talpidés*, comme le débris d'un sternum basilaire actuellement disparu (voy. fig. 11).

§ 9. — **Cheiroptères.**

Le sternum de ces animaux, adapté pour le vol, est caractérisé par la présence d'une crête antérieure considérable, analogue au bréchet des oiseaux. Cette crête n'existe, en général, que sur le manubrium (*Vespertilio*, *Plecotus*, *Phyllostoma*); dans le genre *Pteropus* cependant, elle se prolonge très irrégulière jusque sur l'appendice xiphoïde (voy. fig. 15 et 16). Le manubrium des *Cheiroptères* est d'ordinaire large, en forme de **T**, et possédant parfois des perforations latérales (*Rhinolophus ferrum equinum* et *Molossus ursinus*, figurés par de Blainville) dues à l'ossification des ligaments latéraux. (Voir chap. III.) Le mésosternum est formé de sternèbres plates, ankylosées.

Le xiphisternum, de dimension très courte, est en général synostosé au mésosternum ce qui fournit aux muscles pectoraux, agents du vol, une ligne d'insertion fixe et rigide. Chez les *Ptéropidés*, cependant, nous avons constaté souvent l'existence de l'articulation mésosterno-xiphisternale.

§. 10 — Carnassiers.

Le sternum de ces animaux se compose d'un certain nombre de pièces, à aspect phalangiforme et à section carrée, séparées les unes des autres par des disques cartilagineux. Entre chacune de ces pièces s'articulent une paire de sternocôtes ; au dernier intervalle intersternébral il s'en insère le plus souvent cependant deux par le fait de la disparition de la dernière sternèbre qui, quand elle existe, est réduite à un simple point d'ossification perdu dans l'épaisseur du dernier disque. L'appendice xiphoïde est long, étroit et terminé par une palette cartilagineuse. La pièce la plus intéressante, et celle qui varie le plus suivant les types, est le manubrium. D'une façon générale, il est muni d'une très légère crête ventrale et a la forme d'un losange allongé dans le sens antéro-postérieur. Son extrémité antérieure dépassant le premier arc costal a probablement la signification d'un postomosternum. Chez l'*Ursus*, cette pointe est mousse et courte. Chez le *Nasua* elle est effilée et moyennement longue. Chez les *Mustélidés* elle est longue et étroite (voy. fig. 22). Chez les *Viverridés* elle est à peu près analogue avec cette diffé-

rence cependant qu'on y constate un aplatissement latéral très net ce qui rapproche ces animaux des *Félidés*. Chez les *Canidés* et les *Hyaenidés* elle présente des caractères moyennement accusés de longueur et d'acuité. Chez les *Félidés*, enfin, elle est très aiguë, longue et aplatie latéralement; cet aplatissement, déjà très net dans les petites espèces, s'accentue encore dans les moyennes comme le *Felis gueparda* par exemple (voy. fig. 21 *b*). Dans les grandes espèces (*lion, tigre*), au contraire, ce caractère décline et l'apophyse trachélienne vient à ressembler à celle d'un gros *Carnassier* quelconque. Nous avons remarqué à la face supérieure de cette pièce chez le *Felis Tigris* (voy. fig. 21 *a*), une sorte d'épaulement qui nous a paru constant dans cette espèce et que ne possède pas le *Felis Leo*.

§ 11. — **Pinnipèdes.**

Le *Phoque* possède un sternum construit sur le même type que celui des animaux qui précèdent, mais sensiblement plus long (10 côtes sternales s'y insèrent) et possédant un élargissement très net à sa base. (Sur un sujet du Muséum de Lyon nous avons même vu les noyaux sternébraux de la base du mésosternum être doubles.) L'apophyse trachélienne est très longue, étroite et reste longtemps cartilagineuse. Chez l'*Otarie*, elle est plus courte, quadrangulaire, ossifiée, se terminant simplement par un rebord cartilagineux (voy. fig. 12). Le *Morse* présente un sternum un peu analo-

gue à celui des carnassiers ordinaires mais formé de sternèbres plus courtes et plus massives. L'apophyse trachélienne à peu près semblable à celle des *Fissipèdes* nous a paru cependant plus courte sur un sujet du Muséum de Paris.

§ 12. — **Prosimiens.**

Le mésosternum et le xiphisternum de ces animaux sont semblables à ceux des *Carnassiers*; le manubrium seul diffère : il s'élargit par le fait de la présence de la clavicule; chez les *Galéopithécidés* et les *Cheiromysidés*, il est encore légèrement en pointe; chez les *Lémuridés* il prend l'aspect qu'il aura chez les singes inférieurs quoique un peu moins large (voy. fig. 24).

§ 13. — **Simiens.**

Le mésosternum, composé d'un nombre de pièces variable suivant les espèces, et le xiphisternum sont encore ici à peu près identiques à ceux des *Carnassiers*. Le manubrium ressemble à celui des *Lémuridés*, mais est plus élargi.

Chez les *Arctopithèques* et, à un moindre degré, chez les *Platyrrhiniens*, il a la forme d'un carré (voy. fig. 23). Dans ce dernier groupe, les *Mycètes* présentent une disposition particulière : leurs deux hémimanubriums sont séparés l'un de l'autre par

une fissure s'arrêtant, dans quelques espèces, à la première côte et, dans d'autres, s'étendant jusqu'à la deuxième. Chaque hémimanubrium donne insertion à la clavicule et à la première côte (voy. fig. 25).

Chez les *Catarrhiniens*, le manubrium se rapproche beaucoup comme forme de ce qu'il est chez l'*Homme* (voy. fig. 26). Dans certaines espèces son bord antérieur est concave, dans d'autres il est convexe. Généralement il est considérablement épaissi et légèrement projeté en avant.

Chez les *Anthropoïdes*, l'attitude semi-bipède a fait subir au sternum de nombreuses modifications : en même temps que l'indice thoracique a augmenté, cet os s'est élargi et aplati d'avant en arrière. Chez le *Chimpanzé*, le manubrium est à peu près semblable à celui de l'*Homme*, mais le mésosternum se rapproche beaucoup de celui des singes inférieurs (voy. fig. 27). La section est à peu près carrée et l'on n'y distingue pas d'aplatissement notable en arrière. Le *Chimpanzé* serait donc, par son sternum, le plus rapproché de l'ancêtre catarrhinien. Le *Gorille*, au contraire, possède un sternum très large, très plat et s'élargissant en arrière (voy. fig. 28). L'*Orang* présente un sternum également large et plat, mais dont la largeur est moins considérable que chez le *Gorille*. Le bord antérieur du manubrium est considérablement épaissi. Chez le *Gibbon*, enfin, le sternum affecte un aspect se rapprochant beaucoup, comme proportion, de celui de l'*Homme* (voy. fig. 29). Celui d'*Hylobates syndactylus*, figuré par de Blainville [13], est cependant remarquablement court par rapport à sa longueur. Chez ces

animaux, et plus particulièrement chez le *Gorille*, l'appendice xiphoïde perd la régularité qui le caractérisait chez tous les autres mammifères; il affecte des formes bizarres se déviant à droite ou à gauche, présentant des perforations; la portion cartilagineuse, si nettement délimitée chez les autres mammifères, se confond ici sans ligne de démarcation très précise avec la portion ossifiée. Chez les *Anthropoïdes* et chez l'*Homme* les sternèbres ne sont en général plus séparées les unes des autres comme chez les *Primates* inférieurs, elles tendent à se synostoser pour faire du sternum une tige rigide dans laquelle ne persistent, chez l'adulte en général, que de rares articulations. Chez le *Chimpanzé*, cette tendance est peu nette et les articulations intersternébrales persistent parfois, ce qui complète l'analogie de cet animal avec les *Catarrhiniens*. Chez le *Gorille* et l'*Orang*, elle est plus marquée, mais quand la synostose s'est produite et qu'il persiste une seule articulation dans la moitié céphalique du sternum c'est tantôt la première, tantôt la deuxième, tantôt toutes les deux à la fois. Chez l'*Hylobates* nous constatons une plus grande régularité. Les articulations persistantes sont au nombre de deux, divisant le sternum en trois pièces : la plus antérieure comprend les deux premières sternèbres; la moyenne comprend le mésosternum sauf la sternèbre 2 comprise dans la première pièce et la troisième comprend le xiphisternum. Les côtes sternales sont, chez les *Anthropoïdes*, généralement au nombre de sept. On en compte souvent huit chez le *Chimpanzé*.

§ 14. — Homme.

Le sternum de l'*Homme* est plat, large, surtout à la partie inférieure de son mésosternum. Sa portion la plus étroite correspond à la deuxième sternèbre. Il se divise en trois parties séparées les unes des autres par des articulations persistantes chez l'adulte. La première, ou manubrium, comprend la première sternèbre seule ; la deuxième, ou mésosternum, comprend les sternèbres suivantes ; la troisième est l'appendice xiphoïde irrégulier comme chez le *Gorille*. Le sternum de l'*Homme* donne normalement attache à sept paires de côtes.

CHAPITRE II.

DES INDICES STERNAUX.

Les dimensions que l'on peut prendre sur le sternum sont les suivantes : *longueur, largeur, épaisseur*. La longueur peut être représentée par une ligne partant de l'extrémité supérieure du sternum (milieu de l'espace interclaviculaire chez les animaux à sternum large) et se rendant au milieu de la base du xiphisternum. (Le xiphisternum n'est pas compris dans cette mensuration en raison de sa variabilité excessive suivant les espèces et même suivant les individus, particulièrementchez l'*Homme* et les *Anthropoïdes*.) La largeur peut être prise en plusieurs points. Elle l'a été en deux par Weisgerber [125] : à la partie supérieure du manubrium et à la partie inférieure du mésosternum. Quant à nous, pour des raisons que nous exposerons dans la suite, nous avons cru devoir mesurer la largeur du sternum dans toutes les espèces, à la base

de la première sternèbre, au-dessus des articulations de la deuxième paire de côtes avec le sternum. L'épaisseur du sternum doit toujours, naturellement, se mesurer sur la ligne médiane. WEISGERBER la prenait, comme la largeur, à la partie supérieure du manubrium et à la partie inférieure du mésosternum. Nous la prenons nous aussi au même point où nous avons pris la largeur, c'est-à-dire la base de la première sternèbre.

Voici pour l'homme de race blanche, les valeurs moyennes de ces dimensions (1).

Longueur	0,1505	0,16	(SAPPEY).
Largeur au manubrium		0,05 à 0,06	(WEISGERBER).
Largeur au mésosternum		0,037	(WEISGERBER).
Largeur à la base de la première sternèbre	0,034		
Epaisseur au manubrium		0,010 à 0,012	(WEISGERBER).
Epaisseur au mésosternum		0,008 à 0,010	(WEISGERBER).
Epaisseur à la base de la première sternèbre	0,011		

En partant de ces diverses mesures on peut calculer les rapports suivants :

1° Rapport de la longueur du sternum à la taille ;

2° Rapport de la longueur du sternum à la longueur du rachis ;

3° Rapport de la largeur du sternum à sa longueur ;

4° Rapport de l'épaisseur du sternum à sa largeur.

---

(1) Les mensurations, bases de ces moyennes, ont été effectuées sur 20 squelettes de Français de sexe différent, appartenant au Musée d'anatomie de la Faculté de médecine de Lyon.

§ 1. — Rapport de la longueur du sternum à la taille.

Il a été calculé par Weisgerber. Chez l'homme adulte la longueur du sternum varie de 1/10 à 1/12 de la taille totale, mesurée de la tête au talon. Chez le fœtus de 4 à 5 mois elle est de 1/10 ; à 8 mois elle est de 1/14. Outre que ce rapport nous semble sans intérêt, il a le désavantage de n'être applicable qu'à l'homme et aux animaux à station bipède. Nous ne l'avons pas calculé.

§ 2. — Rapport de la longueur du sternum à la longueur du rachis.

Il a encore été calculé par Weisgerber et a été trouvé pour l'homme égal à 18 en moyenne. Les mensurations servant de base à ce rapport doivent toujours, il nous semble, être prises sur des sujets frais et recouverts de leurs parties molles, sous peine d'être inexactes. Sur un squelette monté, en effet, la longueur du rachis est bien différente de ce qu'elle devait être pendant la vie : les disques intervertébraux ont disparu et ont été remplacés par des rondelles de substance quelconque dont l'épaisseur varie au gré de l'artiste chargé du montage. A cette cause d'erreur s'en ajoute une autre : lorsqu'on opère sur les squelettes de certains animaux dont le sternum est formé de plusieurs pièces séparées

les unes des autres par des disques cartilagineux : ces disques changeant d'épaisseur sous l'influence de la macération ou de la dessication peuvent arriver parfois à faire varier de 1 ou 2 centimètres la longueur totale du sternum. Ces difficultés pratiques nous ont empêché de calculer, pour la série des Mammifères, ce rapport qui, d'ailleurs, ne nous aurait probablement appris que très peu de choses au point de vue de l'hérédité ou de la fonction.

§ 3. — Rapport de la largeur du sternum à sa longueur.

Weisgerber l'a longuement étudié et en a fait ce qu'il appelle l'indice sternal.

$$I = \frac{\text{Largeur} \times 100}{\text{Longueur.}}$$

Il mesurait la première de ces quantités au point le plus large du mésosternum, c'est-à-dire à sa base. Il arrivait ainsi aux résultats suivants :

Hommes	25	Carnassiers	5
Anthropoïdes	23	Amphibiens	10
Pithéciens	9	Rongeurs	9
Cébiens	11	Ruminants	25
Lémuriens	10	Cétacés	8
Cheiroptères	9	Monotrèmes	13
Insectivores	13		

L'indice sternal de Weisgerber est, chez l'homme, en rapport inverse de la taille.

	TAILLE	INDICE STERNAL
Kabyles	1m71	29
Européens	1m69	30
Polynésiens	1m65	25
Indous	1m54	24
Femmes indoues	1m46	20

En considérant le premier de ces tableaux on est peut être étonné de voir rapprochés les uns des autres des animaux qui n'ont cependant entre eux aucune analogie : les *Ruminants*, par exemple, ont un indice sternal égal à celui de l'*Homme*, supérieur à celui des *Anthropoïdes*. Cela tient, d'après nous, à ce que les points de mensuration ont été mal choisis : en effet, si la base du mésosternum est si large chez les *Ruminants*, cela tient au développement excessif de la partie postérieure de leur thorax, développement dépendant lui-même du volume de l'abdomen et de la masse considérable des organes splanchniques. En mesurant la largeur du sternum en un point tel que la base de la première sternèbre, où cet os n'est soumis qu'à des influences venant de la cage thoracique, on se met à l'abri de la cause d'erreur citée plus haut et on peut arriver à grouper les animaux dans un ordre se rapprochant davantage de l'ordre rationnel ; on rend ainsi aux *Ruminants,* par exemple, une place voisine de celle qu'ils doivent occuper dans la série. Ainsi calculé l'indice de ces animaux est de 13,6; celui des *Carnassiers* étant de 4,9 ; celui du *Chimpanzé* 21,6, du *Gorille* 30,9 et de l'*Homme* 20,4.

Nous n'insisterons pas davantage sur cet indice. D'après nous, il n'a pas une grande valeur : il n'est pas très en rapport en effet avec les affinités zoologi-

ques des groupes ; de plus il est basé sur des mensurations qui peuvent ne pas être toujours exactes ; si chez l'homme, par exemple, la cause d'erreur à laquelle nous faisons allusion n'existe pas, il n'en est pas de même chez les *Carnassiers* dont le sternum, formé de plusieurs pièces distinctes, peut par le fait de la macération ou de la dessication, subir des changements de longueur.

§ 4. — Rapport de l'épaisseur du sternum à sa largeur.

Le seul véritable indice sternal est, suivant nous, l'indice d'épaisseur. Lui seul permet de grouper les animaux suivant la filiation phylogénétique et dans un ordre en rapport avec leurs formes extérieures et leur manière de vivre.

Cet indice est en plus basé sur des mesures immuables, sur lesquelles la macération ou la dessication n'ont point de prise quelle que soit l'espèce à laquelle on s'adresse.

$$I = \frac{\text{Epaisseur} \times 100}{\text{Largeur.}}$$

Si l'indice est inférieur à 100 le sternum sera large et aplati ; s'il est égal à 100 sa section sera carrée ; s'il est supérieur à 100 le sternum sera étroit et aplati dans le sens latéral.

Weisgerber a ébauché l'étude de l'indice d'épaisseur. L'épaisseur minimum est, dit-il, inverse de la

largeur. Elle est égale à 1/4 de la largeur chez l'*Homme* et les *Anthropoïdes*, à 1/2 chez les autres *Singes*, à 2 chez les *Chéiroptères*, à 4/5 chez les *Carnassiers* et à 1/5 chez les *Ruminants*.

L'étude de cet indice suppose la connaissance préalable de l'indice thoracique, nom donné par Broca au rapport des deux grands diamètres horizontaux du thorax.

Il a été étudié par Weisgerber. Le diamètre antéro-postérieur mesuré par lui est représenté par une ligne partant de la base de l'appendice xiphoïde et aboutissant en arrière au point correspondant du rachis. Le diamètre transversal a été mesuré dans le même plan. L'indice thoracique de largeur n'est autre chose que le rapport centésimal du second de ces diamètres au premier.

$$I = \frac{\text{Diamètre transverse} \times 100}{\text{Diamètre antéro-postérieur.}}$$

Voici les résultats obtenus par l'auteur :

Homme	vivant et normal	140
	squelette adulte	127

Anthropoïdes	112	Insectivores	118
Pithéciens	86	Carnassiers	76
Cébiens	98	Ruminants	56
Lémuriens	86	Monotrèmes	116
Cheiroptères	103		

De ces chiffres on peut tirer les conclusions suivantes :

1° L'indice thoracique est en rapport inverse de la quadrupédité.

2° Il est en rapport direct avec le développement de la clavicule. (Les animaux claviculés ont toujours, en effet, un indice supérieur à 80.)

3° Enfin, dernière conclusion, conséquence de la précédente : l'indice thoracique est en rapport direct avec la spécialisation des membres antérieurs pour une fonction quelconque autre que la marche (préhension pour les *Primates* ; vol pour les *Chéiroptères*).

Notre indice sternal nous a permis, d'autre part, d'arriver aux conclusions suivantes :

1° *L'indice sternal d'épaisseur est en rapport inverse de l'indice thoracique.*

2° *Il est en rapport direct avec la quadrupédité* (détail déjà remarqué par Broca qui, dans son *Ordre des Primates*, dit que chez les Quadrupèdes le sternum est étroit alors que chez les Bipèdes il est large).

3° *Il est en rapport inverse avec le développement de la clavicule et de l'apophyse coracoïde.*

4° *Il est en rapport inverse avec la spécialisation des membres antérieurs pour une fonction quelconque autre que la marche (préhension, vol).*

Autrement dit, un animal essentiellement quadrupède, chez qui les membres antérieurs ne fonctionnent que comme de simples colonnes de support ne pouvant exécuter que des mouvements de propulsion d'arrière en avant, sera dépourvu de clavicules, aura un indice thoracique bas et un indice sternal élevé. Un animal bipède, chez qui les membres antérieurs mobiles dans tous les sens sont adaptés à des fonctions multiples, possèdera une clavicule, une longue apophyse cora-

coïde, un indice thoracique élevé et un indice sternal très réduit.

Nous allons développer ces propositions pour chaque groupe et mentionner les résultats obtenus.

1° **Monotrèmes** (1). — Les *Monotrèmes*, animaux fouisseurs ou nageurs, ont un indice sternal moyen.

	NOMBRE DE SUJETS.	EPAISSEUR MOYENNE.	LARGEUR MOYENNE.	INDICE MOYEN.
Echidna setosa.....	2	0,007	0,0095	73,6
Ornithorhynchus paradoxus (2).....	1	0,007	0,010	70,

2° **Marsupiaux** (3). — Les *Marsupiaux*, animaux implacentaires, constituent un groupe très hétérogène : les types qui le composent sont très différents les uns des autres et parmi eux on peut trouver, tout comme parmi les Mammifères à placenta, des *Rongeurs*, des *Carnivores*, etc. Un Rongeur marsupial, le *Wombat* par exemple, a l'aspect général d'un Rongeur placentaire quelconque. De même parmi les Carnivores le *Thylacinus* diffère peu d'un *Canidé*.

De là il s'ensuit que chez un Rongeur marsupial muni de clavicules, l'indice sternal sera le même que

(1) Sujets du Musée de la Faculté de Médecine de Lyon.

(2) Nos indices peuvent, à première vue, ne pas sembler exacts au lecteur. Cette apparence tient à ce que, dans le but de diminuer nos causes d'erreur, nous avons effectué nos divisions sur les dimensions totalisées et non sur les dimensions moyennes.

(3) Sujets des Muséums de Paris et de Lyon.

chez un Rongeur placentaire à peu près semblable et claviculé comme lui.

Phascolomys wombat	1	0,0095	0,0105	90,4

Les *Macropodes*, animaux claviculés à station à peu près verticale et possédant des membres antérieurs plus ou moins différenciés pour la préhension, possèderont également un sternum très légèrement aplati.

Halmaturus rufus	1	0,021	0,022	95,4
H. fuliginosus	1	0,005	0,006	83,3
H. Bennetti	2	0,006	0,0065	92,3
H. Billarderi	2	0,0065	0,008	81,2

Quant aux *Grimpeurs*, ils possèderont, comme les *Lémuriens*, un sternum à section à peu près carrée.

Phalangista vulpina	2	0,0035	0,0035	100

Les *Rapaces*, non claviculés, analogues aux *Carnassiers* placentaires et les *Rapaces* claviculés *(Didelphyidés)* analogues aux *Insectivores*, auront, les premiers l'indice sternal d'un *Carnassier*, les seconds, à peu près celui d'un *Insectivore*.

Perameles nasutus	2	0,004	0,003	133,3
Dasyurus	2	0,0057	0,005	114
Thylacinus cynocephalus	1	0,010	0,010	100
Didelphys	2	0,004	0,005	80

3° **Edentés** (1). — Ils possèdent un sternum large et par conséquent un indice sternal bas. Ils sont géné-

(1) La forme du sternum de ces animaux se prêtant peu à nos mensurations nous n'en garantissons pas absolument la stricte exactitude. Sujets des Muséums de Paris et de Lyon.

ralement claviculés. Le *Myrmecophaga* cependant constitue une exception : quoique possédant un indice sternal très bas il est dépourvu de clavicules.

Orycteropus capensis	1	0,016	0,024	66,6
Myrmecophaga jubata	1	0,008	0,024	33,3
Dasypus villosus.....	2	0,008	0,0095	90
Bradypus.....	1	0,004	0,011	36,3

4° **Cétacés.** — Il est impossible de rechercher l'indice sternal chez les *Mysticètes* dont le sternum est réduit à une simple plaque osseuse.

Chez les *Cétodontes* (1), il est très peu considérable. Ce sont, en effet, ces animaux qui, parmi tous les Mammifères, ont le sternum le plus large et le plus aplati. Malgré cela ils ne possèdent pas de clavicules. La nécessité d'une vie aquatique entraîne la forme arrondie de leur thorax, la spécialisation de leurs membres antérieurs pour la nage et conséquemment l'aplatissement de leur sternum. Voici la moyenne de l'indice sternal chez cinq *Cétodontes* de différentes espèces et de différentes tailles pris au hasard : 19,9.

5° **Siréniens.** — La raison que nous avons invoquée à propos des *Cétacés Mysticètes* nous a, encore cette fois, rendu impossible la mensuration de l'indice.

6° **Ong. Périssodactyles** (2). — De tous les Mam-

(1) Sujets du Muséum d'Histoire naturelle de Paris.

(2) Sujets des Muséums de Paris et de Lyon.

mifères ce sont les *Périssodactyles* qui possèdent l'indice sternal le plus élevé. Ceci est en rapport avec l'aplatissement latéral de leur thorax (indice thoracique très bas), l'absence de clavicules et la simplicité des mouvements de leurs membres antérieurs qui, selon l'expression de M. X. Lesbre, fonctionnent « comme de simples colonnes de support » à rôle exclusivement locomoteur.

Equus (1) (cheval, onagre, couagga, hémione, âne etc.)	10	.,...	.,....	329,5
Tapirus.....	3	0,0596	0,015	397,7
Rhinoceros.....	4	0,0857	0,0395	217

7° **Ong. Artiodactyles** (2). — Ce sont encore des animaux à indice sternal élevé, de francs quadrupèdes. Cet indice n'atteint pas cependant chez eux (sauf en ce qui concerne les *Artiodactyles pachydermes*) celui si considérable des *Périssodactyles*.

Sus.....	3	0,027	0,016	162,
Hippopotamus.....	4	0,0822	0,040	205,5

Chez les *Ruminants* l'indice est beaucoup moins considérable.

Camélidés	Camelus.....	3	0,031	0,043	72,5
Giraffidés	Camelopardalis giraffa..	2	0,039	0,045	86,6
Moschidés	Tragulus Stanleyanus..	1	0,006	0,005	120
Cervidés...	Cervulus muntjac.....	1	0,013	0,012	108,3
	C. virginalis	1	0,011	0,010	110

(1) Les animaux constituant ce genre, étant de tailles très différentes les uns des autres, nous n'avons pu songer à donner les moyennes de leurs diamètres sternaux.

(2) Sujets des Muséums de Paris et de Lyon.

Cervidés...	Megaceros hibernicus .	1	0,052	0,056	92,8
	Cervus dama	2	0,0195	0,0185	105,1
	C. alces	1	0,051	0,040	127,5
	C. tarandus.....	2	0,0245	0,0235	104,2
	C. canadensis	1	0,039	0,037	105,4
	C. Aristotelis.....	3	0,031	0,026	119,2
	C. elaphus	1	0,027	0,027	100
	Elaphurus Davidianus.	1	0,025	0,025	100
	Panolia eldu.....	1	0,017	0,016	106,2
Antilopidés	Rupicapra tragus	1	0,018	0,020	90
	Saïga tartarica.....	1	0,019	0,017	111,7
	Oryx leucoryx	1	0,025	0,018	138,8
	Antilope cervicapra ...	1	0,012	0,010	120
	Antilope gnu.....	1	0,030	0,027	111,1
Ovidés....	Capra aegagrus.....	1	0,014	0,014	100
	C. hircus (de Syrie) ...	4	0,0135	0,0132	101,8
	Hircus membricus.....	1	0,014	0,012	116,6
	H. laniger.....	1	0,012	0,009	133,3
	Ovis (à grosse queue) .	2	0,0125	0,013	96,1
	Ovis aries.....	1	0,020	0,020	100
	O. musimon.....	2	0,016	0,016	100
	Ibex.....	2	0,022	0,0205	107,3
Bovidés...	Bubalus.....	6	0,0515	0,045	114,4
	Ovibos.....	1	0,044	0,040	110
	Bos taurus (domestiq.)	2	0,057	0,045	126,4
	B. indicus.....	1	0,049	0,025	196
	B. gaurus.....	1	0,064	0,036	177
	Bisons americanus....	3	0,086	0,0433	198,4
	B. europaeus	2	0,070	0,033	212,1

Les *Suidés* et surtout les *Hippopotamidés* sont les seuls parmi les *Artiodactyles* qui, par l'élévation de leur indice sternal, se rapprochent des *Périssodactyles*. Ils ont d'ailleurs des affinités phylogénétiques bien connues avec ces derniers ; la forme et les dimensions de leur sternum constituent un caractère de plus à ajouter à tant d'autres, permettant de les rapprocher des *Périssodactyles*.

Quant aux *Ruminants*, si l'on met à par les deux groupes aberrants des *Camélidés* et des *Giraffidés* on voit se constituer une série descendante d'abord des *Moschidés* aux *Bovidés*, puis ascendante tout d'un coup avec les *Bisons*.

Tragulus et cervulus		110 à 130
Antilopidés		110 à 130
Bovidés...	Buffles	110
	Bœufs domestiques	120
	Bisons	180 à 200

Parmi les *Bovidés* ce sont les *Buffles* qui possèdent l'indice sternal le plus inférieur; viennent ensuite nos races de *Bœufs domestiques* et enfin les *Bisons*. Ces derniers possèdent, sur la face antérieure de leur manubrium, une crête longitudinale considérable qui lui donne une disposition en carène. Cette crête, ébauchée seulement chez les *Bœufs* est nulle chez les *Buffles*.

D'après la forme du manubrium seul on voit donc que le genre *Bubalus* constitue le passage entre les *Antilopes* et le genre *Bos*; le *Bison* restant en dehors. Il est d'ailleurs généralement admis que ce dernier, parti du même point que le *Bœuf* a subi une évolution parallèle mais dans un autre sens.

Voici d'ailleurs, d'après Zittel[131], la généalogie probable des *Ruminants*.

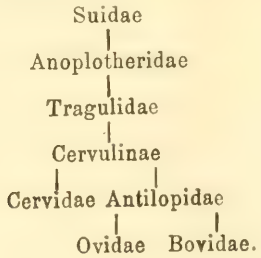

D'une façon générale pour les *Artiodactyles* le sternum s'aplatit donc du *Porc* au *Cerf* et du *Porc* au *Bœuf* (exception faite pour la catégorie des *Bisontins*).

8° **Ong. Proboscidiens** (1). — Comme les précédents, ces animaux possèdent un sternum aplati latéralement et conséquemment un indice sternal élevé.

Elephas.....	1	0,08	0,05	160

9° **Ong. Hyracoïdes** (2). — L'*Hyrax*, quoique classé parmi les *Ongulés*, possède un sternum rappelant celui des *Rongeurs*. On ne doit point s'en étonner, ce petit animal constituant par tous ses caractères un type aberrant dans la classification zoologique. Les uns le rangent parmi les *Proboscidiens*, d'autres s'appuyant sur la forme de ses molaires le rapprochent du *Rhinocéros*, d'autres enfin, considérant sa manière de vivre et son aspect extérieur général, le placent près des *Rongeurs*.

Hyrax.....	2	0,035	0,035	100

10° **Rongeurs** (3). — On peut diviser les *Rongeurs* en Rongeurs à clavicules incomplètes et en Rongeurs à clavicules complètes. Les premiers comprennent les *Subungulata* et les *Léporidés* (le *Lagomys* cependant, parmi les *Léporidés*, possède des clavicules bien déve-

(1) Sujet du Muséum de Paris.
(2) Sujets du Muséum de Lyon.
(3) Sujets des Muséums de Paris et de Lyon.

loppés). Les seconds comprennent tous les autres Rongeurs.

Conformément à la règle, les *Subungulata* et les *Léporidés* ont un indice sternal élevé, les autres Rongeurs un indice sternal très bas.

Subungulata	Hydrochoerus capybara	2	0,030	0,008	175
	Coelogenys.....	2	0,006	0,005	120
	Cavia cobaya.....	1	0,003	0,003	100
Léporidés	Lepus.....	4	0,005	0,004	125
Hystricidés	Hystrix cristata.....	1	0,006	0,005	120
	Acanthion.....	1	0,007	0,006	116,6
Octodontidés	Myopotamus coypus.	1	0,004	0,005	80
Lagostomidés	Lagostomus viscachia.	1	0,006	0,007	85,7
Dipopidés	Dipus sagitta.....	2	0,001	0,001	100
Muridés...	Mus rattus.....	1	0,001	0,001	100
	M. decumanus.....	1	0,0015	0,0015	100
Castoridés	Castor fiber.....	1	0,006	0,008	75
Sciuridés..	Sciurus vulgaris.....	1	0,003	0,003	100
	Arctomys monax.....	1	0,004	0,005	80
	Pteromys petaurista...	1	0,004	0,004	100

D'après ces quelques chiffres on peut voir que l'indice oscille autour de 100 chez les Rongeurs claviculés tandis qu'il est considérablement plus élevé chez les non claviculés. Il aurait été intéressant de calculer l'indice sternal du *Lagomys corsicanus*, malheureusement nous n'avons pu nous en procurer de spécimen. Cette espèce, formant le passage des Rongeurs claviculés aux *Léporidés*, doit avoir évidemment un indice sternal intermédiaire. L'*Hydrochoerus capybara*, qui par beaucoup de ses caractères se rapproche des *Ongulés*, a un indice sternal égal à 175, ce qui constitue encore un point de rapprochement de plus avec les *Périssodactyles* et les *Artiodactyles pachydermes*.

Voici, d'après les données de l'indice sternal, l'ordre dans lequel nous proposons de classer les Rongeurs, ordre qui nous semble devoir être en rapport avec la phylogénie de ces animaux.

Rongeurs claviculés	100
Léporidés. Lagomys (qui possède encore une clavicule complète)	...
Autres léporidés (à clavicules incomplètes)	120
Subungulata. Subungulata divers : Coelogenys, Dasyprocta (clavicules très incomplètes)	100 à 120
Hydrochoerus capybara	175

Ce dernier servant de transition entre les Rongeurs et les Ongulés.

11° **Insectivores** (1). — Ce sont des animaux à clavicules et dont la base du manubrium est à peu près carrée de section comme cela existe d'ailleurs dans un groupe voisin, celui des *Lémuridés*.

Centetes setosa	2	0,0028	0,003	91,7
Erinaceus europaeus	1	0,003	0,003	100
Macroscelides typus	1	0,0009	0,0009	100
Sorex araneus	1	0,0008	0,0008	100
Talpa europaea	3	0,003	0,002	150

Chez la *Taupe*, l'élévation de l'indice sternal est due à la crête antérieure du manubrium qui existe encore quelque peu au point où nous effectuons nos mensurations (2).

---

(1) Sujets des Muséums de Paris et de Lyon.

(2) Nos chiffres sont peut-être dans ce groupe d'animaux un peu moins rigoureusement exacts que dans les autres, vu l'exiguité des pièces et la difficulté d'opération qui en est la conséquence.

12° **Chéiroptères** (1). — Ils constituent, d'après Huxley, un rameau latéral des *Insectivores* qui se serait séparé de la souche dès le crétacé. Ils devraient donc régulièrement avoir le sternum des *Insectivores* si une adaptation à des fonctions spéciales n'était venue y apporter des modifications : le développement considérable des muscles pectoraux, moteurs du membre antérieur dans l'action du vol, a fait naître, sur la ligne médiane du sternum de ces animaux, un véritable bréchet analogue à celui des oiseaux. De cela il s'ensuit que le sternum des *Chéiroptères* est augmenté d'épaisseur sur la ligne médiane et que, conséquemment, l'indice sternal deviendrait plus fort qu'il ne l'est chez les *Insectivores* si la spécialisation des membres antérieurs pour le vol, le développement de la clavicule et conséquemment l'augmentation de l'indice thoracique n'avaient amené un élargissement de la base du manubrium. Ces deux influences contraires se contrebalançant (et le bréchet étant d'ailleurs très atténué au point où nous effectuons nos mensurations), il s'ensuit que l'indice sternal des *Chéiroptères* arrive malgré tout à être à peu près celui des *Insectivores*.

Molossus.....	1	0,001	0,001	100
Pteropus.....	3	0,0053	0,0041	120

Si on supprime la crête médiane et qu'on effectue les mensurations sur le sternum ainsi transformé, on obtient un indice sternal inférieur à 100, variant de 80 à 90 et parfaitement en rapport avec le développement

(1) Sujets des Muséums de Paris et de Lyon.

de la clavicule, l'aplatissement antéro-postérieur du thorax et la fonction des membres antérieurs.

13° **Carnassiers** (1). — Ce sont des animaux dépourvus de clavicules, mais chez qui les membres antérieurs, destinés principalement à la marche, servent aussi parfois soit à grimper, soit à déchirer la proie.

La section de leur manubrium à sa base est à peu près carrée et par conséquent égale à 100 environ.

Ursidés...	Procyon	2	0,0045	0,0055	81,8
	Nasua	2	0,005	0,006	83,3
	Ursus syriacus	1	0,025	0,028	89,3
	U. maritimus.....	1	0,018	0,020	90
	U. arctos	2	0,0215	0,028	80,3
	U. malayanus.....	1	0,011	0 011	100
Mustélidés	Putorius	3	0,0035	0,0021	109,3
	Mustela	2	0,003	0,0024	125
	Martes abietum.....	1	0,004	0,0035	114,2
	Gulo borealis	1	0,006	0,006	100
	Meles taxus	1	0,008	0,008	100
	Enhydris lutris.....	1	0,009	0,009	100
	Lutra vulgaris.....	1	0,006	0,007	116,6
Viverridés.	Herpestes griseus.....	1	0,002	0,002	100
	Genetta vulgaris.....	1	0,002	0,002	100
Canidés...	Canis familiaris et lupus	7	0,009	0,0128	70
	C. aureus et vulpes...	5	0,0058	0,0062	93,5
Hyaenidés	Hyaena striata.....	3	0,0126	0,014	90,4
Félidés ...	Felis leo.....	2	0,018	0,022	81,8
	F. tigris	3	0,0213	0,0216	98,4
	F. pardus	2	0,011	0,011	100
	F. gueparda	1	0,015	0,011	136,3
	F. catus et autres petites espèces	7	0,054	0,058	92,6

D'après ce tableau on peut voir que l'indice sternal inférieur à 100 chez les *Ursidés*, les *Canidés* et les

(1) Sujets des Muséums de Paris et de Lyon.

Hyaenidés, atteint ce nombre chez les *Viverridés* et s'élève progressivement, avec les *Mustélidés* et les *Félidés*, jusqu'à 120 ou 130 environ. Cet ordre croissant établi par notre indice est d'accord avec celui généralement admis dans les classifications : les *Ursidés* et les *Canidés* sont en effet les moins parfaits des *Carnassiers* qui atteignent leur maximum de perfection avec les *Félidés*. De plus, il est intéressant de remarquer que les *Ursidés* qui ont l'indice sternal le plus inférieur sont aussi parmi les *Carnassiers* ceux chez qui les membres antérieurs sont le plus mobile dans tous les sens, chez qui la main est le mieux développée ; les seuls enfin qui usent parfois de la marche bipède.

14° **Pinnipèdes** (1). — L'indice sternal des *Carnassiers Pinnipèdes* diffère peu de celui des *Fissipèdes*.

Phoca	3	0,013	0,015	87,2
Otaria jubata	2	0,047	0,042	111,9
		0,025	0,026	99
Trichechus rosmarus	1	0,059	0,054	109,2

15° **Prosimiens** (2). — La quadrupédité diminuant, et la clavicule faisant son apparition, l'indice tend à s'abaisser.

Cheiromys madagascariensis	1	0,005	0,006	83,3
Loris gracilis	1	0,002	0,002	100
Lemur	2	0,005	0,0055	99,6

(1) Sujets des Muséums de Paris et de Lyon.

(2) Sujets des Muséums de Paris et de Lyon.

16° **Simiens inférieurs** (1). — Ces animaux ont sur les précédents des caractères indiscutables de supériorité (apparition de la cloison temporo-orbitaire, absence du trou sus-épitrochléen etc.); ajoutons à ces caractères la forme de leur sternum qui dénote une quadrupédité moindre.

Arctopithèques	Hapale jacchus...	1	0,001	0,001	100
Platyrrhiniens...	Nyctipithecus trivirgatus	1	0,002	0,004	50
	Cebus	3	0,0036	0,0083	44
Catarrhiniens..	Semnopithecus	3	0,0073	0,0113	64,6
	Cercopithecus	3	0,007	0,0102	65,6
	Inuus sylvanus.....	2	0,005	0,0065	76,9
	Rhesus.....	1	0,006	0,008	75
	Macacus	4	0,0052	0,008	65,6
	Cynocephalus hamadryas	1	0,006	0,010	60

Le tableau ci-dessus permet de se rendre compte que, parmi les *Singes*, ce sont en somme les *Platyrrhiniens* qui, par leur indice sternal tout comme par leur indice thoracique d'ailleurs, sont les plus éloignés des *Carnassiers* et les plus rapprochés des Singes supérieurs et de l'Homme.

Quant aux *Catarrhiniens* qui, d'après Hœckel, auraient donné naissance aux *Anthropoïdes*, ils forment, au point de vue spécial où nous nous plaçons, la transition entre les Anthropoïdes et les Carnassiers véritables vers lesquels ils semblent d'ailleurs tendre, en vertu d'une évolution régressive, tant par leurs caractères anatomiques (leur dentition particulièrement) que par leur station et leur démarche qui est le plus

(1) Sujets des Muséums de Paris et de Lyon.

souvent quadrupède, la main étant posée à plat sur le sol.

17° **Anthropoïdes** (1). — Avec les *Anthropoïdes* la quadrupédité dominuant l'indice sternal s'abaisse encore.

Gibbon	5	0,0066	0,0224	29,5
Gorille	11	0,0113	0,0574	19,7
Orang	2	0,006	0,0465	12,8
Chimpanzé	20	0,0108	0.029	37,1

On peut être surpris de voir de telles variations de l'indice sternal exister chez les différents genres d'*Anthropoïdes*. Le *Gibbon* et le *Gorille* ont, en effet, un indice encore inférieur à celui de l'homme (l'indice de l'*Orang* n'a pu malheureusement être basé sur un nombre de mensurations suffisantes). Le *Chimpanzé* possède un indice supérieur à celui des autres *Anthropoïdes* et de l'*Homme*, compris entre les deux limites extrêmes de 30 et 45. Il constitue donc la transition entre les autres *Anthropoïdes* et l'*Homme* d'une part, et les singes inférieurs (*Catarrhiniens* et *Platyrrhiniens)* de l'autre. Ceci serait encore bien plus évident si nos mensurations avaient été prises en un autre point, au milieu de la deuxième sternèbre par exemple.

---

(1) Les *Anthropoïdes* mesurés sont pour la plupart ceux qui composent la magnifique collection du Muséum de Lyon. Nous y avons ajouté, principalement pour le genre *Hylobates*, quelques squelettes appartenant au Muséum de Paris.

D'après ce que l'on sait du *Chimpanzé* en général, il ressortirait en effet que cet animal serait plus quadrupède que le *Gibbon* et le *Gorille*. Le premier, qui d'ailleurs possède seul une courbure cervicale du rachis, marche debout comme l'homme, les bras en croix, les mains pendantes et les genoux fléchis. Jamais et sous aucun prétexte ses membres antérieurs ne touchent le sol. Ce serait d'ailleurs à ce point de vue le premier des anthropoïdes. Le *Gorille*, quoique beaucoup plus quadrupède que le précédent, se dresse cependant volontiers surtout lorsqu'il combat contre l'homme. Quant au *Chimpanzé* il n'est bipède que par hasard, marchant d'ordinaire à quatre pattes en appuyant la face dorsale de ses mains sur le sol. Notre indice corrobore pleinement ces observations en faisant du *Chimpanzé* le type de passage entre les *Anthropoïdes* et les *Singes inférieurs*

18° **Homme** (1). — L'*Homme* étant le plus parfait des bipèdes a un indice sternal très bas. Cet indice est de beaucoup inférieur à celui du *Chimpanzé*; ceux du *Gibbon* et du *Gorille* seuls sont encore moins considérables.

Chez l'*Européen*, l'indice sternal d'épaisseur moyen est de 32,4. Il varie entre les deux limites extrêmes

(1) Pour les sujets européens nos recherches ont porté sur 35 sujets adultes de différents âges dont les squelettes se trouvent à la Faculté de Médecine de Lyon (20), au Musée Broca de Paris (10) et aux galeries d'Anthropologie du Muséum de Paris (5).

Les sujets de races exotiques, mesurés par nous, appartiennent tous aux galeries d'Anthropologie du Muséum de Paris.

de 28 et de 40. Chez l'*Homme*, il est de 32,5 chez la *Femme* de 34,9. Il est plus élevé dans les races inférieures comme permet de s'en rendre compte le tableau suivant. (Les quelques exceptions apportées sont surtout dues à la présence des squelettes féminins qui, comme nous l'avons déjà dit, ont un indice sternal également supérieur.)

Australiens	3	0,012	0,028	42,8
Negritos des Philippines	6	0,011	0,026	42,6
Indigènes de Nouvelle-Bretagne	2	0,0125	0,036	36,1
Néo-Hébridais	12	0,012	0,032	37,8
Insulaires de Loyalty	3	0,0116	0,027	42,6
Néo-Caledoniens	6	0,012	0,033	36,1
Vitiens	1	0,013	0,037	35,1
Hottentots ♀	2	0,0115	0,026	44,2
Indigènes de Sumatra	1	0,011	0,031	35,4
Océaniens divers (Philippines, Iles de Pâques, Nouka-Hiva)	11	0,012	0,034	35,6
Néo-Zélandais	4	0,012	0,035	33,4
Nègres divers	31	0,011	0,031	36,2
Japonais	5	0,0115	0,0338	34,4
Annamites	6	0,011	0,0328	34
Chinois	4	0,012	0,033	36,3
Esquimaux	4	0,012	0,0352	34
Californiens	6	0,011	0,0338	33
Anciens indigènes du Mexique	3	0,012	0,029	40,9
Anciens indigènes de l'Amérique du Sud (Pérou, Venezuela, Guyane, Brésil)	20	0,0117	0,0328	35,7
Fuégiens	6	0,011	0,032	34,8
Egyptiens	7	0,0115	0,0328	38,2
Kabyles	1	0,011	0,032	34,3
Arabes	5	0,0118	0,0324	36,4
Hindous	2	0,010	0,035	28,6
Européens	35	0,011	0,034	32,4

D'après tout ce qui précède on peut voir qu'au point de vue de leur indice sternal les mammifères peuvent se diviser en trois groupes :

Les *Pachysterniens* ou animaux à sternum épais.

Les *Mésatisterniens* ou animaux chez qui le sternum a une section à peu près carrée.

Les *Platysterniens* ou animaux à sternum mince et applati d'avant en arrière (l'animal étant supposé dressé).

Les premiers sont des animaux essentiellement quadrupèdes et chez qui les membres antérieurs servent exclusivement à la marche. Ils ont un thorax applati latéralement tout comme leur sternum et conséquemment un indice thoracique très faible (56 pour les *Ruminants*. Ils sont dépourvus de clavicules. Leur indice sternal varie entre 400 et 100. Ils comprennent : les *Ongulés, Périssodactyles* et *Artiodactyles,* les *Proboscidiens* et enfin, parmi les *Rongeurs*, certains *Subungulata* comme l'*Hydrochoerus capybara*. Parmi les *Pachysterniens* ceux qui possèdent l'indice sternal le plus fort sont les *Tapiridés* et les *Equidés*.

Les *Mésatisterniens* peuvent se diviser en deux catégories : les animaux qui font partie de la première sont ordinairement dépourvus de clavicules. Leurs membres antérieurs sont principalement organisés pour la marche et ils ne s'en servent qu'accidentellement pour d'autres usages (grimper aux arbres ou dilacérer une proie). Leur indice thoracique est plus élevé que celui des *Pachysterniens* (76 pour les *Carnassiers*). Ils comprennent : les *Marsupiaux,* les *Hyracoïdes,* les *Rongeurs* (1), les *Insectivores* (claviculés)

(1) Il est à remarquer que les Rongeurs et plus principalement certains d'entre eux à clavicules complètes (Sciuridés, Castoridés, etc) sont plus Platysterniens que les Carnassiers par exemple qui consti-

et les *Carnassiers*. Les *Mésatisterniens* de la deuxième catégorie comprennent des animaux à clavicules complètes, chez qui les membres antérieurs, munis d'une main préhensile, ne servent qu'accidentellement à la marche. Leur indice thoracique est supérieur à celui des *Mésatisterniens* de la première catégorie (86 pour les *Lémuriens,* 98 pour les *Cébiens*, 86 pour les *Pithéciens)*. Ils comprennent : les *Lémuriens*, les *Platyrrhiniens* et les *Catarrhiniens*. L'indice sternal des *Mésatisterniens* varie entre 120 et 60, ce dernier chiffre n'étant atteint que par les animaux de la deuxième catégorie.

Les *Platysterniens* sont des animaux à marche bipède. (Quelques-uns d'entre eux affectionnent, il est vrai, parfois la marche quadrupède.) Chez tous la main est complètement développée et préhensile. La clavicule est complète, l'apophyse coracoïde très marquée, le thorax aplati d'avant en arrière et l'indice thoracique par conséquent considérable (112 pour les *Anthropoïdes*, 127 pour l'*Homme*). Leur indice sternal varie entre 20 et 60. Ils comprennent les *Anthropoïdes* et l'*Homme*.

Au point de vue phylogénétique la discussion de la valeur de l'indice sternal nous amène à des considérations qui ont le plus souvent pour effet de mettre nos résultats en rapport avec les théories le plus généralement admises.

---

tuent le type des Mésatisterniens. En effet, ils se servent de leurs membres antérieurs pour des usages beaucoup plus multiples que les Mésatisterniens vrais. Ils pourraient à bon droit être considérés comme formant la transition entre la première et la deuxième catégorie des Mésatisterniens,

Des *Marsupiaux polyprotodontes* munis d'une clavicule complète sont considérés d'ordinaire comme les ancêtres des *Insectivores* d'une part et des *Lémuridés* de l'autre. Ces derniers auraient donné, d'après Hœckel, d'une part, les *Platyrrhiniens* et, d'autre part, les *Catarrhiniens* qui eux-mêmes auraient été les ancêtres des *Anthropoïdes*, dont une espèce, aujourd'hui disparue et probablement voisine de l'*Hylobates*, peut-être le *Pithecanthropus erectus* de Dubois, aurait donné naissance à l'homme. L'étude de notre indice corrobore pleinement les idées de Hœckel. L'indice sternal tend, en effet, à s'abaisser du Marsupial claviculé à l'Homme, en même temps que l'indice thoracique devient plus élevé et l'attitude normale plus bipède. Au contraire du *Marsupial* à l'*Insectivore* l'indice tend à s'élever. Le *Hérisson*, par exemple, est en effet plus quadrupède que le *Sarigue*. De là il s'ensuit que les *Insectivores* auraient subi, au point de vue de l'attitude et de la marche, une évolution régressive attestée par leur indice sternal; les *Lémuriens* ayant au contraire évolué dans le sens du progrès.

Du *Lémurien* au *Platyrrhinien* comme du *Lémurien* au *Catarrhinien* l'indice sternal s'abaisse, et il atteint un minimum encore plus bas chez le *Platyrrhinien* que chez le *Catarrhinien*. Autrement dit le premier serait, au point de vue qui nous occupe, supérieur au second. Quoiqu'inférieurs au point de vue intellectuel, les singes du Nouveau-Monde sont cependant supérieurs par de nombreux caractères à ceux de l'ancien (Aplatissement du visage. Absence de callosités fessières. Moins grande longueur des canines. Vie arboricole).

De l'étude de notre indice il ressort un nouveau caractère de supériorité à ajouter à l'actif des singes *Platyrrhiniens*.

Quant aux *Catarrhiniens*, nos ancêtres directs, ils semblent si fort éloignés de nous que l'on pourrait peut-être supposer qu'ils subissent aujourd'hui une transformation lente de leur cage thoracique en rapport avec l'état de quadrupède auquel ils semblent tendre à retourner.

Notre indice nous montre encore de plus qu'au point de vue du sternum le *Chimpanzé* est, de tous les *Anthropoïdes*, celui qui se rapproche le plus de l'ancêtre *Catarrhinien*. Sa démarche, comme nous l'avons dit plus haut, est en faveur de notre hypothèse. Par l'indice sternal et la forme du sternum le *Gibbon* se rapproche de l'homme dont l'ancêtre d'ailleurs devait appartenir à un genre voisin.

De même que les *Marsupiaux polyprotodontes* claviculés ont donné naissance aux *Insectivores* et aux *Lémuriens*, de même les *Polyprotodontes* non claviculés ont donné naissance aux *Carnassiers* par l'intermédiaire des *Créodontes*. Le sternum des *Marsupiaux carnivores* non claviculés actuels a en effet le même indice et la même forme que celui des *Carnivores* placentaires.

Notre indice sternal nous montre encore une descendance bien nette des *Ongulés* aux *Rongeurs*. Parmi ces derniers les *Subungulata* et parmi eux l'*Hydrochoerus capybara* présentent un sternum aplati latéralement avec indice considérable (175). Cet indice diminue avec les *Léporidés* (125). Il diminue encore avec

les *Muridés*, *Octodontidés*, etc..., pour atteindre son minimum avec les *Sciuridés* et les *Castoridés* (80). En même temps que cet indice diminue la clavicule se développe (nulle chez les *Ongulés*, incomplète chez les *Subungulata* et les *Léporidés*, complète et puissante chez les *Castoridés*), les membres antérieurs se décollent du tronc et s'habituent à des mouvements variés (transport de la nourriture jusqu'à la bouche, vie arboricole) et l'animal enfin affectionne parfois l'attitude bipède. Les variations de notre indice sternal suivent donc les degrés de la descendance des Rongeurs.

De même pour les *Artiodactyles* : d'après les théories généralement admises, les *Suidés* auraient donné naissance par l'intermédiaire des *Anoplothéridés* aux *Moschidés* qui eux-mêmes auraient donné naissance aux *Cervulinés*. Ces derniers, en perdant leurs canines, auraient donné les *Cervidés* et les *Antilopidés* dont les descendants seraient les *Ovidés* et les *Bovidés*. Comme nous l'avons déjà dit plus haut, notre indice sternal décroît du *Porc* au *Cerf* et du *Porc* au *Bœuf*, fournissant encore un argument de plus à la probabilité de cette généalogie.

CHAPITRE III.

ARTICULATIONS DU STERNUM.

Les renseignements bibliographiques sur ce point, étant très peu considérables, nous serons ici réduits à nos propres ressources et à nos seules observations, dont une partie a trait à des squelettes, l'autre à des dissections, malheureusement trop peu nombreuses. Leur nombre relativement restreint nous forcera à être incomplet, principalement sur tout ce qui a trait aux ligaments articulaires. Ces ligaments seront décrits avec soin chez l'homme, et les différences seront simplement notées chez les divers animaux que nous avons pu nous procurer.

Nous écartant de notre plan habituel, qui consiste à suivre la série phylogénétique de bas en haut, nous commencerons dans le deuxième article de ce chapitre notre étude par l'homme, le seul chez lequel, grâce à un nombre suffisant de dissections, nous ayons pu la faire complètement et nous descendrons de ce point de départ les différents degrés de l'échelle des Mammifères. Cette infraction à la règle est faite dans l'intérêt de la bonne intelligence du sujet.

Dans un premier article nous étudierons les surfaces articulaires; dans un deuxième les ligaments.

Article I.

SURFACES ARTICULAIRES.

Les différentes articulations qui réunissent les pièces du sternum les unes aux autres et les relient aux pièces avoisinantes du squelette, sont les suivantes :

a) *Articulations intersternébrales*, qui comprennent :

1° *L'articulation manubrio-mésosternale* (homme);

2° *L'articulation mésosterno-xiphisternale* (homme);

3° Les *articulations intersternébrales proprement dites.*

b) *Articulation sterno-claviculaire*, qui manque quelquefois lorsque la clavicule osseuse est absente ou lorsqu'elle n'atteint pas le sternum. Dans ce dernier cas, la clavicule incluse dans le mastoïdo-huméral peut se prolonger jusqu'à l'extrémité antérieure du manubrium par un petit ligament, comme chez les *Léporidés* par exemple.

c) *Articulations chondro-sternales*, situées toutes, sauf la première qui se trouve placée sur les bords du manubrium, au niveau des articulations intersternébrales. Normalement il n'y en a pas sur le bord de l'appendice xiphoïde.

Nous allons étudier ces différentes articulations dans la série des Mammifères.

§ 1. — Monotrèmes.

Le sternum des animaux de cet ordre se compose de quatre pièces, si l'on fait abstraction de l'appendice xiphoïde et des pièces supérieures, coracoïde, précoracoïde, etc., qui ne fait pas partie du sternum costal. Chacune de ces pièces correspond à une sternèbre, seule la dernière, la plus postérieure, correspond à deux sternèbres que nous n'avons jamais trouvées séparées sur les huit squelettes de *Monotrèmes* de différents âges, qu'il nous été donné d'examiner. Ces pièces sont disposées en file et séparées les unes des autres par des disques cartilagineux, relativement peu épais et qui ne devaient permettre que des mouvements très restreints pendant la vie. Ces disques cartilagineux sont au nombre de quatre chez l'*Echidné*, de trois chez l'*Ornithorhynque*, à cause de l'absence du xiphisternum. Tous doivent être pleins et semblables les uns aux autres, quoique chez certains sujets l'articulation *manubrio-mésosternale* paraisse peut-être un peu plus mobile que les autres articulations intersternébrales. Les trois premiers sont à peu près identiques par les dimensions; le quatrième (*Echidné*) plus petit que les autres, est réduit surtout inférieurement (l'animal étant supposé placé dans la situation normale de la marche), ce qui tient à ce que l'appendice xiphoïde ne s'articule chez ces animaux, comme chez tous les Mammifères en général, qu'avec la moitié supérieure de la base du mésosternum. Ces disques cartilagineux doivent être sujets à disparaître peu à peu avec l'âge par suite de la synostose des sternèbres.

Les *Monotrèmes* sont munis de clavicules, mais ces clavicules ne s'articulent pas directement avec le sternum. Elles sont en rapport avec un épisternum ou interclaviculaire en forme de **T**, disposition analogue à celle que l'on rencontre chez les *Sauriens*. Les branches transversales de cet épisternum sont très longues sans atteindre cependant le scapulum. Les clavicules reposent sur leur face antérieure et semblent s'y mouler. Elles ne se rejoignent pas sur la ligne médiane. Cette articulation épisterno-claviculaire est une simple synarthrose qui disparaît très vite. Sur huit squelettes de *Monotrèmes* nous n'en avons constaté la présence que deux fois.

L'épisternum est relié au manubrium sterni par une articulation probablement mobile chez l'animal recouvert de ses parties molles.

Les articulations du coracoïde avec le manubrium et du postomosternum avec le manubrium, doivent être aussi des articulations légèrement mobiles.

L'*Echidné*, ainsi que l'*Ornithorhynque*, ne possède que six côtes atteignant le sternum, bien que le nombre total des arcs costaux soit de seize pour l'*Echidné* et de dix-sept pour l'*Ornithorhynque*. Il s'ensuit que le nombre des articulations chondro-sternales est de douze pour chacun de ces animaux, c'est-à-dire six de chaque côté du sternum.

D'après Meckel [75], chez les *Monotrèmes* chaque côte ne serait pas contiguë à deux sternèbres, mais s'articulerait à une seule par des apophyses situées à la partie postérieure de cette dernière. De nos recherches personnelles, il découle que chez l'*Echidné* et l'*Or-*

nithorhynque, la première côte s'articule à l'angle supérieur du manubrium ; la deuxième en face de la première articulation intersternébrale ; la troisième sur une petite apophyse située à la partie toute postérieure de la deuxième sternèbre, légèrement en avant de l'articulation intersternébrale ; la quatrième sur une petite apophyse semblable à celle de la troisième sternèbre, mais située un peu plus antérieurement par rapport à l'articulation intersternébrale. Quant aux deux dernières côtes elles s'articulent avec les bords de la dernière pièce mésosternale correspondant aux sternèbres 4 et 5. Ces articulations chondro-sternales sont toutes très manifestement des diarthroses.

§ 2. — **Marsupiaux.**

Le sternum des *Marsupiaux* qui, comme forme, se rapproche beaucoup de celui des *Insectivores* et des *Carnassiers* se compose d'un certain nombre de pièces osseuses, en file, séparées par des disques cartilagineux, assez épais, tous semblables les uns aux autres et dont aucun ne possède vraisemblablement de cavités articulaires. Le premier de ces disques répond à l'union du manubrium et de la deuxième sternèbre. Le dernier, donnant insertion à la dernière des sternocôtes qui s'articule avec le sternum, se trouve placé entre la dernière sternèbre et le xiphisternum. Le nombre des pièces osseuses du sternum, et par conséquent celui des disques cartilagineux, varie suivant les différentes espèces. Il y a par exemple, cinq disques

intersternébraux chez *Macropus rufus* et *Didelphys virginianus*, alors qu'il n'y en a que quatre chez *Phascolomys wombat*. L'appendice xiphoïde s'articule seulement avec la moitié supérieure de la base du mésosternum, disposition commune à tous les Mammifères. Il s'ensuit que le disque cartilagineux de l'articulation mésosterno-xiphisternale est considérablement réduit.

Les *Marsupiaux* possèdent des clavicules. Seuls les *Péramélidés* et les *Dasyuridés* en sont dépourvus. L'articulation des clavicules avec la colonne sternébrale présente une disposition particulière. Elle est en général très mobile et composée de tissu fibreux lâche, contenant un petit noyau cartilagineux dont nous avons constaté la présence chez *Phalangista vulpina* où il est très net. Chez le *Didelphys* il est encore plus considérable; chez le *Phascolomys* et l'*Halmaturus* il l'est moins, restant accolé à l'extrémité proximale de la clavicule. W. K. Parker [88] a représenté chez le *Wombat*, entre le sternum et ce petit noyau, une ébauche de cavité articulaire. Chez le *Sarigue*, il se développe, de chaque côté de cette pièce, une cavité synoviale très nette et est ainsi reproduite la disposition qu'on observe chez l'*Homme*. D'après W. K. Parker, cette pièce serait le reliquat de l'omosternum des *Batraciens* (voy. fig. 30), et pour Gegenbaur [41], elle aurait la signification d'un épisternum. Nous croyons devoir nous ranger à cette dernière opinion, l'omosternum étant représenté pour nous, par les os suprasternaux.

Les *Marsupiaux* possèdent un nombre de côtes ster-

nales variable suivant les espèces : sept chez *Macropus rufus, Didelphys virginianus, Thylacinus cynocephalus* et *Perameles nasutus;* six chez *Phascolomys wombat.* La première s'articule avec les bords du manubrium, les suivantes avec les disques cartilagineux intersternébraux, l'avant-dernière avec les bords de la dernière pièce mésosternale qui, comme on le sait, correspond à deux sternèbres soudées de bonne heure. Ces articulations sont toutes très mobiles. Les squelettes de *Marsupiaux* que nous avons eus à notre disposition ne nous ont pas permis d'étudier les articulations chondro-sternales d'une façon plus minutieuse, de voir si, par exemple, ce qui d'ailleurs est probable sauf pour la première, la tête de la sternocôte était cunéiforme, s'il existait un ligament interosseux plus ou moins développé, comme chez les *Carnassiers*, etc.

§ 3. — **Édentés.**

D'une façon générale les articulations intersternébrales sont très mobiles chez les *Edentés.* D'après Flower [37], elles seraient généralement toutes constituées par des diarthroses chez le *Myrmecophaga* et le *Manis.* Chez l'*Orycteropus* elles nous ont paru (sur un squelette du Muséum de Paris), être constituées par de simples disques cartilagineux donnant peu de mobilité à la colonne sternébrale. D'après Flower encore, elles seraient également des diarthroses chez les *Dasypopidés* et l'examen de quelques squelettes de *Bradypus*, nous a amené à supposer qu'il devait en être de même dans ce genre.

Parmi les *Vermilinguia,* le *Myrmecophaga* et le *Manis* manquent de clavicules. L'*Orycteropus* en possède s'articulant au sternum par une diarthrose très mobile, que nous n'avons malheureusement pas pu étudier sur l'animal revêtu de ses parties molles. Les *Dasypopidés* sont également munis de clavicules très mobiles sur le sternum. Il en est de même des *Bradypopidés.* D'après Parker [88], chez ces derniers, l'articulation sterno-claviculaire serait constituée par du tissu fibreux, lâche, contenant dans son épaisseur, un petit noyau cartilagineux, reste probable de l'épisternum. Les *Mégathéridés* fossiles possédaient également des clavicules très mobiles.

Les articulations chondro-sternales sont constituées chez les *Edentés* d'une façon toute particulière. Chez le *Myrmecophaga*, chaque sternèbre est constituée d'un corps proprement dit et d'une sorte d'apophyse ventrale, disposition rappelant celle des corps vertébraux. Il s'ensuit que chaque sternocôte est en rapport avec le sternum, par deux articulations disposées comme le montre la figure 31; l'une, la supérieure, est en rapport avec l'articulation intersternébrale, l'autre, l'inférieure, est située sur l'apophyse ventrale de la sternèbre supérieure, ou entre les deux apophyses ventrales. Les sternocôtes ne nous semblent pas se réunir sur la ligne médiane en avant du sternum, comme l'a dit Meckel [75]. Ces articulations sont des diarthroses. La première seule n'affecte pas la disposition précitée; elle est simple et sans cavité synoviale d'après Meckel. Elles sont au nombre de dix environ de chaque côté, chez le *Myrmecophaga.* Les

Mégathéridés fossiles possédaient des articulations chondro-sternales, construites à peu près sur le type de celles du *Myrmecophaga* actuel. Chez le *Manis* et l'*Orycteropus* elles sont simples. Chez les *Dasypopidés* et les *Bradypopidés* il en est de même. Elles sont au nombre de cinq chez les premiers et de neuf chez les seconds. Ce sont des diarthroses, sauf la première qui, chez les *Bradypopidés* semble être une synarthrose. Les têtes des sternocôtes sont, dans ces deux familles, arrondies et allongées de haut en bas, avec une certaine tendance à la duplication des cavités synoviales qui n'aboutit cependant pas à la disposition si nette du genre *Myrmecophaga*. Chez le *Paresseux*, les sternocôtes se réunissent parfois sur la ligne médiane, en écartant les sternèbres les unes des autres.

§ 4. — Cétacés.

Les articulations du plastron sternal sont bien différentes chez les *Cétacés* suivant que l'on a affaire aux *Mysticètes* ou aux *Cétodontes*.

Chez les *Mysticètes*, le sternum est formé d'une seule pièce osseuse et s'articule avec une seule paire de côtes. Il n'y a pas de clavicule. De là, il s'ensuit que les articulations de la région sternale, chez ces animaux, sont réduites à deux, situées de chaque côté du sternum. La côte, disent P. Gervais et van Beneden, s'articule avec le sternum sans intermédiaire de portion cartilagineuse. N'ayant point eu à notre disposition de *Mysticètes* recouverts de leurs parties molles, nous n'avons pu vérifier l'exactitude ou non de cette

assertion. FLOWER, dans une note sur un *Balaenoptera borealis*, nous montre les rapports de la première paire de côtes avec le sternum et, sur la figure qu'il donne, on peut parfaitement voir qu'il existe une courte sternocôte. Malheureusement, il ne donne pas de détails sur le mode d'articulation du sternum avec cette sternocôte. Un article de STRUTHERS sur le *Balaenoptera musculus*, nous apprend que, chez cet animal, la sternocôte est réduite à deux petites portions cartilagineuses, dont l'antérieure est reliée au sternum par du tissu fibreux. Les angles latéraux de ce même sternum sont de plus réunis au corps des spondylocôtes, par des trousseaux fibreux analogues. Bien qu'il n'y ait pas de cavité synoviale, le sternum est très mobile sur les arcs costaux (voy. fig. 32).

Les *Cétodontes* diffèrent des *Mysticètes* en ce que leur sternum est formé de plusieurs pièces osseuses dont le nombre varie suivant les différentes espèces. Nous en avons compté quatre chez le *Delphinus* et le *Globiocephalus*, cinq chez le *Monodon*. D'une façon générale, le nombre des pièces osseuses varie dans les limites de quatre à six à peu près chez les *Delphinidés*. Il est environ de trois chez les *Platanistidés* (*Inia* et *Platanista*) ; et, parmi les *Physétéridés*, de cinq chez le *Ziphius* et le *Berardius*, de deux seulement chez le *Physeter*. Ces pièces osseuses sont séparées les unes des autres par des disques cartilagineux identiques et qui doivent disparaître au début de la vieillesse, par le fait de la synostose des sternèbres. Chez les deux squelettes de *Monodon monoceras* que nous avons

examinés au Muséum de Lyon, toutes les pièces osseuses du sternum étaient soudées les unes aux autres; seule la dernière était libre et s'articulait probablement par une diarthrose, avec le reste de la colonne sternébrale. Cette dernière articulation intersternébrale est d'une façon générale, chez les *Cétacés* beaucoup plus mobile que les précédentes. Souvent (*Ziphioïdes*) ces articulations sont divisées en deux parties, par le fait de la présence, à leur niveau, d'une de ces perforations du sternum si communes chez les *Cétacés*. Dans l'atlas de P. Gervais et van Beneden, nous trouvons de nombreuses représentations de cette particularité chez *Hyperoodon Butzkopf*, *Ziphius cavirostris*, *Berardius Arnuxii*, *Oulodon Grayi*.

Les *Cétodontes* ne possèdent pas de clavicules. Chez eux, un certain nombre d'arcs costaux se rendent jusqu'au sternum. On en compte cinq chez le *Delphinus* et le *Globiocéphalus*; six chez le *Monodon*; quatre chez le *Physeter*; six chez le *Ziphius*; quatre chez le *Platanista*; trois chez l'*Inia*, etc., etc. Ces arcs costaux, ou mieux ces sternocôtes, s'articulent avec les bords du sternum par des diarthroses très libres. Ces articulations chondro-sternales se trouvent situées, à l'exception de la première, qui répond à l'angle antérieur du manubrium, au niveau des disques intersternébraux, comme chez tous les Mammifères en général. Et si quelques-unes semblent parfois déroger à cette règle, c'est que la pièce osseuse sur les bords de laquelle elles s'insèrent, était primitivement formée de sternèbres distinctes et séparées, synostosées prématurément.

Au point de vue des articulations, le sternum de notre *Delphinus Delphis* présentait les particularités suivantes : il se composait, comme il a été dit, de quatre pièces, dont un manubrium et trois pièces mésosternales. Entre le manubrium et la deuxième sternèbre, et entre la deuxième et la troisième sternèbre, se trouvaient des segments cartilagineux, semblables l'un à l'autre, sans cavité aucune, et qui ne donnaient aux articulations intersternébrales aucune mobilité. La troisième sternèbre s'articulait avec la quatrième, entièrement cartilagineuse, par une diarthrose très mobile. Cette quatrième sternèbre était formée de deux quadrilatères cartilagineux, représentant chacun une hémisternèbre et réunis l'un à l'autre par une sorte de symphyse. Les côtes sternales, au nombre de cinq, s'articulaient avec les bords du sternum par des diarthroses très mobiles. Ces articulations étaient ainsi faites : la surface articulaire était concave du côté du sternum, convexe du côté de la sternocôte. La première de ces articulations était oblongue, allongée d'avant en arrière. Aucune d'elles ne possédait de ligament interarticulaire. En arrière du sternum, la sixième côte se réunissait à son homologue du côté opposé par un trousseau ligamenteux transversal (voy. fig. 7).

Chez notre *Delphinus tursio*, la troisième articulation intersternébrale était constituée par deux petites rainures, situés à l'intérieur de la masse cartilagineuse, dirigées d'arrière en avant, et ne se réunissant pas sur la ligne médiane. C'était vraisemblablement deux diarthroses en voie de formation. Les deux der-

nières côtes se reliaient par des ligaments fibreux, très lâches à la dernière sternèbre (voy. fig. 51).

§ 5. — Siréniens.

Chez l'*Halicore*, le sternum se compose de deux pièces osseuses séparées l'une de l'autre par une zone cartilagineuse correspondant au mésosternum et aux articulations intersternébrales confondues. Cette zone cartilagineuse ne contient pas de cavités synoviales. Chez le *Manatus* il est formé d'une seule pièce osseuse correspondant au manubrium et au xiphisternum confondus.

Les *Siréniens*, sont comme les *Cétacés* dépourvus de clavicules.

L'*Halicore* possède trois ou quatre côtes sternales qui s'articulent avec la portion cartilagineuse médiane, probablement par des diarthroses quoique le sujet de cette espèce, examiné par nous au Muséum de Paris, n'ait pu nous en donner la certitude. Le *Manatus* possède généralement trois paires de côtes s'articulant les unes près des autres avec les bords du sternum osseux et très probablement par des diarthroses.

§ 6. — Ongulés.

Les Ongulés actuellement vivants (*Périssodactyles Artiodactyles*, *Proboscidiens*, *Hyracoïdes*) présentent, au point de vue des articulations de leur plastron sternal, de bien grandes différences entre eux. Leur point commun de ressemblance est l'absence de la clavicule. Nous les examinerons dans l'ordre ci-dessus énoncé.

1° **Périssodactyles.** — Le sternum de ces animaux est formé d'un certain nombre de noyaux osseux enveloppés d'une gangue cartilagineuse. Le tissu cartilagineux interposé entre ces différents noyaux constitue les disques intersternébraux. Ces disques très nets dans la portion antérieure de l'os le sont moins dans la portion postérieure, où ils peuvent même arriver à disparaître complètement par le fait de la synostose souvent prématurée des noyaux d'ossification postérieurs. Ces disques ne possèdent pas de cavité bien nette et celui de l'articulation manubrio-mésosternale se prête aussi peu que les autres à la mobilité de la colonne. Cette disposition est identique chez le *Tapir,* le *Rhinocéros* et le *Cheval.* Très souvent, et dans l'extrême vieillesse, on ne constate la présence que d'un ou deux disques intersternébraux, les sternèbres postérieures étant toute en continuité osseuse les unes avec les autres. La pièce osseuse de l'appendice xiphoïde fait constamment partie de ce tout osseux qui termine le sternum en arrière ce qui entraîne la disparition de l'articulation mésosterno-xiphisternale.

Les articulations chondro-sternales sont, d'après nos observations, au nombre de huit chez *Tapirus americanus*, de sept chez *Rhinoceros Keitloa*, de huit chez les *Equidés.* On peut donc dire que, d'une façon générale, les Périssodactyles possèdent huit côtes sternales. Chez tous les articulations chondro-sternales sont des diarthroses très mobiles. La première identique chez les *Tapiridés,* les *Rhinocéridés* et les *Equidés* est ainsi faite. Elle se trouve placée à la base de l'apophyse trachélienne ; chez les *Equidés* elle est située en avant du pre-

mier noyau d'ossification du sternum en plein cartilage ; chez les *Tapiridés* et les *Rhinocéridés*, elle empiète sur ce noyau d'ossification. Chez le *Cheval* et chez l'*Ane*, les deux articulations de la première côte avec le sternum communiquent pour n'en former qu'une seule. Dans la partie antérieure de cette articulation, il y a un petit diverticule synovial s'insinuant entre les deux arcs costaux. Il n'existe pas en arrière. Au-dessus de cette articulation, les deux sternocôtes sont reliées l'une à l'autre par de forts ligaments et une symphyse (Voy. fig. 35.) Les articulations suivantes sont situées vis-à-vis les disques intersternébraux, à l'exception des dernières qui sont placées sur les bords de la pièce osseuse qui termine le sternum et qui répond à un nombre plus ou moins considérable de sternèbres soudées. Nous n'avons pu étudier ces articulations avec autant de détails chez les *Tapiridés* et les *Rhinocéridés* que chez les *Equidés*. C'est donc sur ces derniers que vont porter les détails de notre description. Les surfaces articulaires sont allongées de haut en bas, concaves du côté du sternum, convexes du côté de la sternocôte. Les surfaces articulaires sternales les plus postérieures sont traversées longitudinalement par une sorte de crête qui se prolonge jusqu'à l'appendice xiphoïde et dont la présence est en relation avec la forme losangique de la coupe du sternum à ce niveau. Ces articulations sont d'autant plus rapprochées les unes des autres que l'on s'éloigne de la partie antérieure de l'os. Nous n'avons jamais constaté la présence des ligaments in-

terarticulaires. *Chauveau* et *Arloing* [23], d'ailleurs, ne les signalent pas chez les *Solipèdes* domestiques.

Chez un Ane que nous avons eu l'occasion de disséquer à l'Ecole vétérinaire de Lyon, nous avons rencontré les particularités suivantes : les disques intersternébraux qui séparaient la première sternèbre de la deuxième et la deuxième de la troisième, présentaient à peu près en leur centre une petite région où le cartilage était plus rare et s'entremêlait de fibres ligamenteuses, ébauches de petites cavités articulaires analogues à celles que l'on rencontre dans l'articulation manubrio-mésosternale de l'homme. Sur les côtés du sternum, les cavités articulaires des articulations chondro-sternales affectaient la forme en bissac à partir de la deuxième. Le col de ce bissac se rétrécissait de plus en plus d'avant en arrière, de telle sorte que la sixième articulation chondrosternale était formée de deux articulations complètement séparées et possédant chacune une synoviale distincte : disposition normale chez certains *Édentés* et rappellant parfaitement celle des articulations costo-vertébrales. (voy. fig. 36).

2° **Artiodactyles.** — Chez les *Suidés* le nombre des pièces sternales est égale à 6 y compris l'appendice xiphoïde. Elles sont séparées les unes des autres par des disques cartilagineux. Chez un fœtus de *Porc* à terme, que nous avons disséqué à l'Ecole vétérinaire de Lyon, nous avons constaté dans celui de ces disques qui correspondait à l'articulation manubrio-mésosternale la présence d'une cavité articulaire très nette (la surface antérieure étant concave et la postérieure con-

vexe) à peu près analogue à celle qui caractérise les *Bovidés*. Chez les *Hippopotamidés* les articulations intersternébrales sont à peu près analogues à celles du groupe précédent. Parmi les *Camélidés*, chez le Camelus elles sont constituées par des disques cartilagineux sans cavité aucune ; la portion osseuse du xiphisternum est chez l'animal adulte, en continuité avec la dernière sténèbre. Chez l'*Auchenia*, les disques intersternébraux nous semblent également pleins et sans cavité. La disposition est probablement à peu près la même chez les *Giraffidés*. Chez les quatre groupes *Moschidés, Cervidés, Antilopidés* et *Ovidés*, les articulations intersternébrales sont à peu près identiques. Elles sont encore constituées par des disques cartilagineux; ceux des articulations postérieures disparaissent rapidement avec l'âge (voy. fig. 13); celui de l'articulation 1 ou manubrio-mésosternale nous a paru généralement plein et sans cavité sur les *Ovidés* adultes; mais sur une jeune *Chèvre* de deux mois nous avons constaté la présence d'une cavité en voie de disparition et sur un fœtus à terme du même animal nous avons pu observer une cavité articulaire très nette munie d'un ligament interosseux et dont les facettes au lieu d'être incurvées, comme chez le *Bœuf*, étaient à peu près planes. Chez les *Bovidés*, toutes les articulations intersténébrales tendent à se synostoser d'une façon précoce, une seule se conservant, la première. C'est une véritable diathrose très mobile et dont les surfaces articulaires sont l'antérieure concave, la postérieure convexe. Chez les grands *Cervidés* la disposition doit se rapprocher beaucoup de celle qui vient d'être décrite.

Les côtes sternales sont au nombre de sept chez les *Suidés* (sur les deux seuls *Sangliers* que nous ayons examinés à ce point de vue, elles étaient au nombre de 8) elles s'articulent avec les bords du sternum par des diarthroses très mobiles. La première de ces articulations se rapproche beaucoup de celle des *Equidés ;* elle est unique, et les deux arcs costaux sont réunis au-dessus d'elle par symphyse ; les articulations suivantes possèdent des facettes articulaires concaves sur le sternum et convexes sur la sternocôte. Chez les *Hippopotamidés*, la première articulation chondro-sternale présente une disposition particulière et que Gratiolet [46] considère comme caractéristique : sur la face latérale du manubrium est une fossette arrondie dans laquelle s'articule par diarthrose le premier arc costal. Cette articulation est séparée de son homologue du côté opposé par toute l'épaisseur du manubrium. Chez un *Chameau* de Bactriane adulte, disséqué par nous à l'Ecole vétérinaire de Lyon, les sternocôtes étaient toutes, sauf la première qui s'articulait par une diarthrose (voy. fig. 10), en continuité cartilagineuse avec les disques intersternébraux. Sur un squelette d'*Auchenia* du Muséum de Lyon, toutes les articulations chondro-sternales nous ont semblé des diarthroses. Chez les *Giraffidés*, ces articulations nous ont également paru très mobiles et allongées de haut en bas. Chez les *Moschidés,* les *Cervidés*, et tous les *Cavicornes* les articulations chondro-sternales généralement au nombre de 8 sont des diarthroses. Elles sont d'autant plus rapprochées les unes des autres que l'on s'éloigne de la partie anté-

rieure de l'os. La première est allongée d'avant en arrière en forme d'**S** et ne communique pas avec son homologue de l'autre côté, disposition commune d'ailleurs à tous les artiodactyles sauf le *Porc*. Les suivantes sont allongées de haut en bas et présentent souvent la disposition en bissac que nous avons signalée chez l'*Ane*.

3° **Proboscidiens.** — Le sternum de l'*Eléphant* se compose de quatre pièces osseuses séparées les unes des autres par trois disques cartilagineux pleins, sans cavités synoviales.

Les côtes sternales au nombre de 6 s'articulent avec les bords du sternum par des diarthroses; la première s'articule avec le bord supérieur de la première sternèbre et les deux cavités articulaires semblent se confondre en haut sur la ligne médiane comme chez le *Porc* et les *Périssodactyles*. Les côtes 2, 3, 4, s'articulent avec les disques cartilagineux intersternébraux et les deux dernières côtes avec les bords de la pièce osseuse terminale correspondant aux deux dernières sternèbres confondues.

4° **Hyracoïdes.** — Le sternum du *Daman* se compose de 6 sternèbres, mais les deux dernières étant synostosées le nombre des disques intersternébraux est réduit à 5.

Les cartilages costaux s'articulent avec les bords du sternum vis-à-vis des articulations intersternébrales, seul, le premier s'insère sur les bords du manubrium. Toutes les articulations chondro-sternales sont des diarthroses.

§ 7. — Rongeurs.

Le sternum de ces animaux est formé de plusieurs sternèbres séparées les une des autres par des disques cartilagineux. Très souvent, et dans le genre *Lepus* particulièrement, la dernière sternèbre mésosternale ayant disparu, le disque cartilagineux situé entre le mésosternum et l'appendice xiphoïde est beaucoup plus épais que les autres. En avant et en arrière de ce disque s'insère unepaire d'arcs costaux (voy. Chap. I). Quand la dernière sternèbre existe, le nombre des disques intersternébraux est augmenté d'une unité. Ils sont en nombre variable suivant l'animal examiné. Avec un âge qui varie suivant les différentes espèces ils disparaissent par le fait de la synostose des sternébres débutant toujours par la partie postérieure du mésosternum. Dans un certain nombre de cas ils sont tous semblables les uns aux autres, ne permettant aucun mouvement à la colonne sternébrale. C'est ce que nous avons observé chez les *Léporidés, Hydrochoerus capybara* et le *Castor*. D'autres fois, ils permettent une mobilité plus grande et une légère flexion des sternèbres les unes sur les autres. Le premier qui correspond à l'union du manubrium et du mésosternum est celui qui permet la plus grande mobilité comme nous avons pu le constater dans nos dissections de *Mus decumanus,* de *Mus musculus*, d'*Arvicola agrestis,* de *Sciurus vulgaris,* de *Cavia cobaya*, d'*Hystrix cristata.* (Dans ce dernier cas même nous avons reconnu la présence d'une cavité articulaire très nette.)

Les *Léporidés* et les *Subungulata* sont munis de clavicules incomplètes incluses dans l'épaisseur du muscle mastoïdo-huméral et reliées au sternum par des ligaments. Dans l'épaisseur de ces ligaments, et très près de l'extrémité de la clavicule, on peut voir chez le *Lapin,* par exemple, un petit nodule cartilagineux qui représente la formation épisternale, l'*omosternum* de PARKER[88]. Chez le *Cavia aperea* la clavicule est absente et l'épisternum est d'après PARKER, accolé sous la forme d'un petit noyau cartilagineux à la partie antérieure du sternum. Dans les autres familles de *Rongeurs* la clavicule est complète et elle s'articule avec le sternum par l'intermédiaire d'une pièce épisternale cartilagineuse qui peut atteindre des dimensions considérables. Dans ce cas elle se trouve accolée à la face postérieure du manubrium comme nous avons pu le constater dans le genre *Mus* chez l'*Hystrix cristata* et le *Sciurus vulgaris.* D'après PARKER les noyaux épisternaux seraient au nombre de deux de chaque côté chez *Arvicola agrestis.* Du côté claviculaire et du côté sternal du nodule cartilagineux on voit une cavité synoviale qui permet à la clavicule un jeu considérable. Il n'est pas douteux que le ménisque interarticulaire de l'homme ne soit le représentant de cette formation si nette que nous venons de décrire chez les *Marsupiaux* et les *Rongeurs.*

Les articulations chondro-sternales sont chez tous les *Rongeurs* des diarthroses très libres, mais dont la forme varie suivant les différentes familles. D'une façon générale, la facette articulaire de la pre-

mière articulation est allongée d'avant en arrière (disposition particulièrement exagérée chez le *Spalax* et le *Siphneus)*; celles des autres le sont de haut en bas. Chez les *Subungulata* elles sont à peu près arrondies. Sur un squelette de *Marmotte* appartenant au Musée de la Faculté des sciences de Lyon, nous avons contaté que les facettes articulaires chondro-sternales, franchement allongées de haut en bas, présentaient une sorte d'étranglement médian ébauche de la disposition normale chez le *Fourmilier*.

§ 8. — **Insectivores.**

Chez les *Erinaceidés* (Hérissons et Tanrecs) le sternum se compose de plusieurs pièces séparées les unes des autres par des disques cartilagineux qui, chez le *Hérisson* que nous avons eu l'occasion d'examiner revêtu de ses parties molles, nous ont paru capables de donner à la colonne sternébrale une certaine mobilité. De toutes ces articulations interstérnébrales la première est, sans contredit, la plus mobile; dans quelques cas même le disque cartilagineux qui lui correspond, nous a paru creusé d'une petite cavité synoviale. A un âge relativement peu avancé, les deux ou trois dernières sténèbres se synostosent, ce qui entraîne conséquemment la disparition d'un certain nombre de disques intersternébraux. La disposition varie peu chez les *Soricidés*, les sternèbres semblent cependant moins mobiles les unes par rapport aux autres et elles ne nous paraissent pas se synostoser prématurément à la base du mésosternum, comme chez les *Erinaceidès*. Chez les

Talpidès, la première articulation intersténébrale est une diarthrose très nette et les suivantes sont très peu mobiles; les deux ou trois sternèbres postérieures se synostosent dès l'âge adulte.

Tous les *Insectivores* sont munis de clavicules très nettes qui s'articulent avec le sternum par des diarthroses très mobiles. Chez *Erinaceus Europaeus*, à l'intérieur de cette diarthrose, nous avons pu reconnaître la présence d'une formation cartilagieuse très nette d'origine épisternale. Chez *Talpa Europaea* il n'existe pas de ménisque interarticulaire. Il est probablement compris dans l'épaisseur du cartilage diarthrodiale de l'extrémité interne de la clavicule, ou d'après Gœtte [44] dans le manubrium.

Les articulations chondro-sternales sont des diarthroses très mobiles : la première est formée d'une facette allongée d'avant en arrière, les suivantes ont, chez le *Hérisson*, la forme d'un angle dièdre (l'exiguité de la pièce ne nous a pas permis de rechercher la présence de ligaments interarticulaires). Chez la *Taupe* elles sont arrondies.

§ 9. — **Cheiroptères.**

Chez ces animaux les articulations intersternébrales disparaissent généralement de bonne heure comme chez l'homme. La plupart du temps il ne persiste que l'articulation manubrio-mésosternale, et parfois l'articulation mésosterno-xiphisternale chez les *Péropidès*. Un squelette de *Molossus* adulte appartenant au Muséum d'histoire naturelle de Lyon, possédait cependant un

sternum composé de copules sèparées par des disques cartilagineux.

Les *Cheiroptères* sont tous munis de clavicules articulant par des diarthroses avec l'extrémité supérieure du sternum. Dans l'intérieur de ces diarthroses nous avons constaté sur notre *Pelcotus auritus* une petite pièce cartilagineuse déjetée à la partie postérieure de l'articulation et qui était sans aucun doute une formation épisternale que MAISONNEUVE [72] ne semble pas avoir rencontré sur *Vespertilio Murinus.*

Les articulations chondro-sternales sont toutes des diarthroses y compris la première. Elles sont placées vis à vis les espaces intersternébraux disparus.

§ 10. — Carnassiers (Fissipèdes et Pinnipèdes)

Chez ces animaux, le sternum est formé d'un certain nombre de segments osseux variant suivant les espèces. Ils sont séparés par des disques cartilagineux très épais, semblables les uns aux autres et ne permettant en aucun point la flexion de la colonne sternébrale. Nous avons cependant constaté chez un *Chat* la présence d'une cavité synoviale dans l'articulation mesosterno-xiphisternale. D'ordinaire et nous avons constaté à peu près toujours cette disposition chez le *Chien* et le *Chat*, le dernier disque intersternébral correspond à deux disques confondus ; il possède à sa face inférieure une sorte d'échancrure profonde, constituant une loge dans laquelle on aperçoit un petit paquet de tissu graisseux que recouvrent les ligaments costo-xiphoïdiens.

Les clavicules manquent constamment chez les *Carnassiers.*

Les articulations chondro-sternales sont toutes, y compris la première, des diarthroses très mobiles avec cavité synoviale. La facette articulaire de la première articulation est allongée d'avant en arrière; celles des suivantes les ont de haut en bas et ont la forme d'un angle dièdre. Au sommet de cet angle dièdre on aperçoit un petit ligament interarticulaire très réduit. Très souvent la dernière côte ou même parfois les deux dernières au lieu de s'insérer sur le bord latéral du sternum empiètent sur sa face antérieure et, au lieu d'être en rapport avec lui par leurs extrémités, elles le sont par leur face postérieure. Si cette disposition s'accentue, les deux côtes se rejoignent et peuvent arriver à s'articuler l'une avec l'autre sur la ligne médiane.

§ 11. — **Prosimiens.**

Comme chez les *Carnassiers,* les sternèbres sont toutes séparées les unes des autres par des disques cartilagineux; mais, comme nous avons pu le constater sur notre *Lemur macaco*, les articulations intersternébrales et particulièrement la première, sont beaucoup plus mobiles chez les *Lémuriens* que chez les *Carnassiers.*

Les clavicules s'articulent au manubrium par diarthrose avec interposition d'un segment épisternal.

Les articulations chondrosternales sont également des diarthoses.

§ 12. — **Simiens inférieurs**
(Arctopithèques, Platyrrhiniens, Catarrhiniens)

Les articulations intersternébrales sont représentées

par des disques cartilagineux. Le premier de ces disques est généralement, comme nous l'avons constaté chez le *Cebus, Macacus cynomolgus* et *Rhesus erythreus* creusé d'une petite cavité synoviale analogue à celle de l'articulation manubrio-mésosternale de l'*Homme*. Parfois le deuxième disque contient aussi une petite cavité analogue à la précédente que nous avons saisie en voie de développement chez notre jeune *Cebus*. Les autres disques intersternébraux sont absolument pleins. Chez ces animaux comme chez les *Prosimiens* d'ailleurs, le dernier disque intersternébral présente les mêmes particularités signalées chez certains *Rongeurs* et chez les *Carnassiers*, ainsi que la petite excavation antérieure décrite précédemment.

L'articulation sterno-claviculaire est une diarthrose très libre qui contient dans son épaisseur un ménisque interarticulaire que nous avons vu incomplet, antérieurement et des deux côtés chez *Rhesus erythreus*. Dans tous les autres cas il était analogue à celui de l'*Homme*. La facette articulaire sternale au lieu d'être placée sur le bord supérieur du manubrium comme chez l'homme, est située sur sa face postérieure, dans un plan faisant avec l'horizontale un angle de 45° environ, autrement dit, elle est dirigée de haut en bas et d'avant en arrière et regarde en haut et en arrière.

Les articulations *chondro-sternales* sont également des diarthroses. La facette articulaire de la première a la forme d'une cupule arrondie, celles des autres ont l'aspect d'angles dièdres. Elles possèdent des ligaments interarticulaires peu nets.

§ 13. — **Anthropoïdes.**

Le sternum du *Chimpanzé* est composé d'un certain nombre de sternèbres séparées les unes des autres par des disques cartilagineux. La synostose des dernières sternèbres mesosternales s'effectuant avec l'âge, le nombre des disques cartilagineux est ainsi considérablement diminué. Dans deux cas nous avons vu les articulations 1 et 2 persister seules, et sur une vieille femelle la deuxième seulement, la disposition ordinaire du *Gibbon* étant ainsi reproduite. Les deux premières articulations intersternébrales nous ont semblé seules douées de mobilité.

Chez le *Gorille* les sternèbres primitivement séparées se soudent de bonne heure dans la région postérieure du mésosternum. Sur un sujet du Muséum d'Histoire naturelle de Lyon, nous avons vu les articulations intersternébrales réduites à la première, la deuxième, la troisième et la mésosterno-xiphisternale, la quatrième et la cinquième ayant disparu. Les articulations persistantes devaient vraisemblablement jouir d'une certaine mobilité.

Chez l'*Orang*, la disposition nous a semblé à peu près la même que chez le *Gorille*.

Chez le *Gibbon* la synostose s'effectue de bonne heure et le sternum est réduit, comme chez l'*Homme*, à trois segments, avec cette différence cependant que l'articulation qui persiste, au lieu d'être la première, est généralement la deuxième. Un *Hylobates lar* du Muséum d'Histoire de Lyon présentait cependant la disposition normale du genre *Homo* et Deniker [31] prétend éga-

lement avoir rencontré un certain nombre de *Gibbons* chez qui le sternum affectait ce dispositif.

L'articulation sterno-claviculaire est chez les *Anthropoïdes*, analogue à celle de l'*Homme* et munie d'un disque interarticulaire complet.

L'articulation *costo-claviculaire* normale chez le *Gorille* d'après Gratiolet et Alix [45] ne nous intéresse pas.

Les articulations chondro-sternales nous ont paru analogues à celles de l'*Homme* : la première étant une synarthrose et les suivantes des diarthroses. Il y en a sept de chaque côté chez le *Gorille*, le *Gibbon* et l'*Orang* ; huit parfois chez le *Chimpanzé*.

§ 14. — **Homme** (1).

Chez l'*Homme* adulte le nombre des articulations intersternébrales est réduit à deux, l'articulation manubrio-mésosternale et l'articulation mésosterno-xiphisternale. La première classée par Sappey au nombre des diarthro-amphiarthroses, est constituée par un disque cartilagineux plus épais en avant qu'en arrière, tantôt de consistance uniforme, tantôt plus diffluent à sa partie centrale. Dans certains cas qui, d'après Maisonneuve [71] seraient plus fréquents chez la femme et chez les sujets d'âge avancé, ce disque serait creusé d'une cavité synoviale occupant toujours, d'après le professeur Testut sa partie antérieure. Parfois cette cavité synoviale est si considérable que

(1) Nous renvoyons pour de plus amples détails à Testut : *Traité d'anatomie humaine ;* à Morris : *Anatomy of the joints*, et en général à tous les traités d'anatomie descriptive du corps humain.

l'articulation prend les caractères d'un arthrodie véritable. Sur 40 cadavres humains adultes nous avons rencontré 12 fois cette cavité synoviale dont 7 fois chez l'homme et 5 fois chez la femme. 8 fois elle existait sur des sujets ayant dépassé la quarantaine. Cette articulation, même lorsqu'elle ne possède pas de cavité synoviale, est toujours très mobile. L'articulation méso-sterno-xiphisternale est généralement constituée par un simple disque cartilagineux qui, quoique dépourvu de cavité synoviale, permet au xiphisternum d'effectuer des mouvements assez étendus. Très souvent, sur la face antérieure de ce disque, on peut constater la présence d'une petite dépression analogue à celle que nous avons signalée chez les *Carnassiers* et les *Singes* et également remplie de graisse.

L'articulation sternoclaviculaire ou mieux sterno-costo-claviculaire est une diarthrose par emboîtement réciproque d'après Testut, une enarthrose d'après Poirier [93] et une arthrodie d'après Morris [81]. La facette sternale est obliquement dirigée de dedans en dehors et de haut en bas. Sa marge antérieure est légèrement plus élevée que sa marge postérieure. Elle a la forme d'un ovoïde dont la petite extrémité est en dehors. Cet ovoïde est constitué surtout aux dépens du manubrium et un peu du bord supérieur du premier cartilage costal. D'après Poirier ce dernier ne contribuerait pas à former l'articulation. Chez les 66 cadavres humains que nous avons disséqués, il nous a paru à peu près dans tous les cas que la première sternocôte participait à l'articulation sternoclaviculaire et, très

souvent, quand cette participation n'avait pas lieu, il existait une articulation costoclaviculaire propre, analogue à celle qu'on décrit chez les *Anthropoïdes*. L'articulation sterno-costo-claviculaire est divisée en deux articulations séparées par un ménisque interarticulaire qui s'insère en haut et en dedans à l'extrémité sternale de la clavicule et se continue avec le ligament interclaviculaire et qui se termine en bas sur le premier cartilage costal au point où ce dernier se réunit au sternum; sur son pourtour il s'insère à la capsule articulaire et plus intimement en arrière qu'en avant. Ce ménisque se dirige donc de dedans en dehors et de haut en bas. Il est plus épais en dedans qu'en dehors et à la périphérie qu'au centre. Poirier a constaté trois fois son absence complète. On l'a vu plusieurs fois percé d'un trou faisant communiquer les deux articulations. Nous avons nous-même rencontré une fois cette perforation et une autre fois nous avons pu observer, sur un vieillard de 71 ans, la présence de deux perforations d'un diamètre de 2 à 3 millimètres chacune et situées dans le quadrant antéro-interne. Parfois nous avons vu le ménisque doublé supérieurement d'un autre ménisque beaucoup plus court et restant flottant dans l'articulation supérieure (voy. fig. 50).

Les articulations chondro-sternales sont chez l'*Homme* au nombre de 7 de chaque côté. La première est une synarthrose dont la coupe a la forme d'un ovoïde à petite extrémité inférieure. Sur 66 cas nous avons vu cette articulation être 7 fois une diarthrose (voy. fig. 37); et dans 5 cas la disposition était bilaté-

rale. Dans un des autres cas l'articulation se présentait sous l'aspect d'une simple fente qui ne dépassait pas l'axe médian du premier cartilage costal. Tchaussow [112] a constaté 19 fois sur 80 la présence de cette cavité. Musgrove [84] ne l'a trouvé qu'une seule fois sur 36. Les articulations suivantes sont des diarthroses; les deuxième et troisième ont la forme d'un angle dièdre ; les quatrième, cinquième, sixième et septième ont une forme arrondie. Elles sont munies d'un ligament interarticulaire qui tantôt occupe toute l'étendue de l'articulation dans le plan horizontal, ce qui fait qu'elle est alors composée de deux articulations complètement séparées, tantôt par une partie seulement. Ce ligament interarticulaire est parfois double, surtout dans la deuxième articulation. Il existe à peu près toujours dans les deuxième et troisième articulations, disparaît le plus souvent dans les quatrième et cinquième, toujours dans les sixième et septième. Ces articulations sont très souvent obstruées par des faisceaux fibreux qui en diminuent la mobilité. D'après Musgrove en allant de haut en bas il y aurait diminution du nombre des cavités synoviales : dans la deuxième articulation, quand il n'y a qu'une seule cavité, elle est toujours en bas; dans les suivantes c'est le contraire. Nos recherches personnelles corroborent pleinement les résultats de Musgrove. Avec l'âge le tissu fibreux envahissant les articulations chondro-sternales les transforment peu à peu en de véritables synchondroses; celles qui résistent le plus longtemps à cet envahissement sont les deu-

xième et troisième. Morris [81] a vu le premier que le bord sternal antérieur de chaque articulation chondro-sternale déborde la face antérieure de la sternocôte, jouant le rôle d'une sorte de cran d'arrêt sur lequel l'arc costal prend point d'appui dans les mouvements respiratoires. Nous avons constamment rencontré cette disposition.

Nous croyons inutile de rappeler la ressemblance si évidente de ces articulations avec les articulations costo-vertébrales.

Article II.

LIGAMENTS.

Comme nous l'avons dit précédemment, nous étudierons dans un premier paragraphe les ligaments du sternum chez l'homme ; dans un deuxième ces mêmes ligaments dans la série des Mammifères.

§ 1. — Homme.

L'appareil ligamentaire du sternum de l'homme est très compliqué. Nous l'examinerons successivement : 1° sur la face antérieure de l'os ; 2° sur sa face postérieure ; 3° sur ses bords latéraux ; 4° à son extrémité supérieure.

1° Face antérieure. — Sur la face antérieure on peut compter deux couches qui sont d'avant en arrière les suivantes :

a) *Une première couche* qui comprend les *ligaments croisés antérieurs* composés de fibres partant des cartilages costaux à un ou deux centimètres de l'articulation avec le sternum. Il y en a un par cartilage costal sauf pour le premier. Chacun de ces ligaments se

divise lui-même en trois faisceaux : l'un d'eux, le médian horizontal, va d'un cartilage costal à son homologue de l'autre côté ; les deux autres sont l'un ascendent, l'autre descendant et se croisent sur la ligne médiane avec ceux de l'autre côté ; sur les bords du sternum ils constituent des fibres latérales incurvées avec concavité en dehors. Les ligaments partant des côtes sternales inférieures présentent une disposition particulière : ils sont dépourvus de fibres descendantes ; leurs fibres horizontales sont peu nombreuses, sauf pour le dernier cartilage costal où elles sont au contraire considérables, constituant une forte bande ligamenteuse allant d'une tête sternocostale à l'autre ; leurs fibres ascendantes prédominent et sont plus verticales que celles correspondant aux autres arcs costaux; elles forment une sorte de bande triangulaire à sommet supérieur s'insinuant entre les deux pectoraux superficiels et recouvrant les ligaments croisés situés au-dessus. La pointe de ce triangle remonte d'ordinaire jusqu'à la cinquième ou sixième côte et, dans un cas, elle dépassait la deuxième. Les fibres musculaires du grand pectoral sont sur la ligne médiane en connexion intime avec celle des ligaments croisés antérieurs. Entre cette première couche et la deuxième est une lame de tissu graisseux parcourue de nombreux vaisseaux, épaisse surtout sur la ligne médiane et en bas, de telle sorte qu'en coupe longitudinale elle a l'aspect d'un triangle à base inférieure. Cette lame se continue le plus souvent en bas avec un petit paquet graisseux situé en avant de l'appendice xiphoïde entre les ligaments costo-xiphoïdiens.

b) *Une deuxième couche* s'étendant sur tout le sternum depuis le ligament interclaviculaire jusqu'à l'extrémité inférieure de l'appendice. Elle comprend quelques fibres longitudinales courtes qui sont celles des articulations manubrio-mésosternale et mésosterno-xiphisternale et quelques autres fibres également très courtes disposées en éventail et constituant la capsule des articulations chondro-sternales. En plus de ces fibres, propres à certaines articulations, est le revêtement périostique dont les fibres, sur le manubrium, ont une disposition généralement transversale. Les supérieures allant d'une facette sterno-claviculaire à l'autre, les inférieures d'un premier cartilage costal à l'autre décrivant ainsi une légère courbe à concavité supérieure. Les plus externes de ces dernières, plus accentuées que les précédentes, ont une disposition à peu près verticale avec légère incurvation en dehors. Elles constituent sur les bords de la première échancrure interchondrale un revêtement fibreux d'une épaisseur variable. Les fibres périostiques du mésosternum ont une disposition très variable, s'entrecroisant en tous sens. Celles de l'appendice xiphoïde ont une direction plutôt longitudinale. Très souvent et plus ou moins confondu avec les fibres de cette couche on voit un faisceau fibreux médian longitudinal qui, parfois, descend jusqu'à l'appendice xiphoïde et remonte jusqu'à l'insertion sternale des muscles sterno-mastoïdiens dont il représente peut-être la continuation sur le thorax.

A la face antérieure du sternum se rattachent les ligaments *costo-xiphoïdiens.* Ils sont au nombre de

quatre, dont deux superficiels et deux profonds. Les premiers, les plus considérables, s'insèrent sur la face antérieure du dernier cartilage costal près de son extrémité interne et se rendent à la ligne médiane de l'appendice xiphoïde sur laquelle ils s'insèrent. Entre eux on aperçoit un petit paquet graisseux plus ou moins considérable se continuant avec la lame cellulo-graisseuse intermédiaire déjà décrite. Les ligaments costo-xiphoïdiens profonds, très petits, sont situés dans un plan perpendiculaire à celui du sternum ; ils constituent en réalité la portion inférieure de la capsule de la septième articulation chondro-sternale. Dans de nombreux cas nous avons vu les ligaments inter-chondraux se continuer sans interruption par les ligaments costo-xiphoïdiens superficiels.

2° Face postérieure. — La face postérieure du sternum est également recouverte de deux couches ligamenteuses :

a) *Une première couche* superficielle, composée uniquement de fibres longitudinales, s'étendant depuis l'insertion des sterno-thyroïdiens jusqu'à l'extrémité inférieure de l'appendice xiphoïde. Sur la ligne médiane cette couche, considérablement plus épaisse que sur les bords forme ce que nous appellerons *le grand ligament longitudinal postérieur* du sternum, analogue au surtout ligamenteux antérieur du rachis. Il se termine en haut sous forme d'une pointe s'insinuant entre les insertions des deux sterno-thyroïdiens. Sur l'appendice xiphoïde il se termine tantôt par une pointe unique et médiane, tantôt par deux pointes latérales,

tantôt enfin par trois. Les fibres de ce ligament se distinguent nettement des autres fibres longitudinales du sternum appartenant à la même couche par leur resserrement et leur aspect nacré. Très souvent et de préférence dans la partie inférieure du mésosternum ce ligament est découpé par des solutions de continuité de forme oblongue et de dimensions variables, qui sont constamment bridées par des faisceaux transversaux (1). Latéralement les fibres longitudinales dépassent d'ordinaire les limites de l'os et constituent ce que nous conviendrons d'appeler les *ligaments sternaux latéraux*. Ces ligaments légèrement incurvés avec concavité en dehors réunissent les sternocôtes l'une à l'autre dans leur partie proximale. Presque confondus avec les fibres longitudinales de la première couche et très peu considérables sont les *ligaments rayonnés postérieurs* sous-jacents. Ils n'ont pas l'extrême complication des ligaments rayonnés antérieurs et sont réduits à de simples fibres rares, longues et ténues, disposées en éventails et n'atteignant pas, en général, la ligne médiane. Ils partent des têtes sternocostales depuis la deuxième jusqu'à la dernière. Entre cette couche et la suivante est une lame de tissu cellulaire dense, contenant des vaisseaux à direction surtout transversale.

b) *Une deuxième couche*, profonde, composée des fibres capsulaires chondro-sternales et de quelques fibres longitudinales courtes, dépendant de l'articulation

(1) Voir chapitre IV la signification que nous leur attribuons.

manubrio-mésosternale, déjà décrites d'ailleurs par Morris [81]. Sur le mésosternum cette couche est représentée par le périoste dont les fibres sont dirigées dans tous les sens et principalement en longueur. Elle se prolonge sur le manubrium où elle est plus épaisse, nacrée, semblant dans certains cas se continuer par le ligament longitudinal postérieur. Ses fibres y possèdent au centre une direction transversale parallèle à celles du ligament interclaviculaire et, sur les bords, longitudinale avec légère incurvation à concavité en dehors. 3 fois sur 66 cadavres nous avons rencontré un faisceau ligamenteux, qui dans un cas, était nettement musculaire et croisait en sautoir la face postérieure du manubrium. Dans tous les cas il allait de l'angle supérieur gauche à l'angle inférieur droit présentant par conséquent une direction oblique de haut en bas et de gauche à droite. Dans un cas il était la continuation du ligament capsulaire de l'articulation sterno-claviculaire droite. Nous ignorons totalement sa signification.

3° Bords latéraux. — Sur les bords latéraux du sternum on constate, dans les échancrures interchondrales, la présence de fibres longitudinales et, à l'union des cartilages costaux avec le sternum, celle des fibres de la capsule articulaire.

4° Extrémité supérieure. — Elle présente les ligaments reliant les clavicules au sternum et à la première côte. Les ligaments de l'articulation sterno-claviculaire comprennent une capsule formée de fibres longues allant de la tête claviculaire au sternum, et de fibres

courtes allant, d'une part, de la tête claviculaire au ménisque et, d'autre part, du ménisque au sternum. Cette capsule est renforcée par de nombreux faisceaux ligamenteux laissant passer entre eux de petits paquets de graisse et que l'on décrit généralement sous le nom de *ligaments antérieurs, postérieurs et supérieurs.* Aux ligaments de l'articulation sterno-claviculaire se rattache le *ligament inter-claviculaire* qui unit l'une à l'autre les parties supérieures et postérieures des têtes claviculaires. En arrière on le voit se continuer insensiblement avec le ligament claviculaire postérieur. Au ligament inter-claviculaire s'ajoutent très souvent de petites fibres longitudinales disposées par faisceaux et partant tantôt du milieu de ce ligament, tantôt des extrémités internes de la clavicule. Les faisceaux latéraux qui sont les plus fréquents s'insèrent souvent sur deux petits tubercules situés sur le bord supérieur du manubrium. Ils représenteraient, d'après Cawardine [21], à l'état d'ébauche l'appareil ligamentaire des os suprasternaux que nous décrirons dans un chapitre suivant. Entre les mailles, formées par l'entrecroisement des fibres des ligaments de Cawardine et celles du ligament inter-claviculaire, se créent de petits orifices permettant le passage des vaisseaux. D'après Gegenbaur [41], dont nous adoptons les vues, le ligament interclaviculaire serait, chez l'homme, la partie médiane d'un épisternum disparu dont les ménisques interarticulaires seraient les portions distales.

On rattache parfois à l'articulation sterno-claviculaire le *ligament costo-claviculaire* ou *rhomboïde.* Il doit, d'après nous, être décrit à part. Il s'étend de bas en

haut et d'avant en arrière. SAPPEY [104] a depuis longtemps remarqué qu'il se compose de deux couches : l'une antérieure s'insérant inférieurement très en avant sur la première côte et constituée de fibres dirigées de haut en bas et de dehors en dedans, l'autre postérieure constituée de fibres dirigées de haut en bas et de dedans en dehors. Entre ces deux plans se trouve du tissu cellulaire lâche et parfois une bourse séreuse bien développée ; dans certains cas, ces ligaments font même partie d'une articulation diarthrodiale spéciale entre la clavicule et la première côte que l'on rencontre normalement d'après GRATIOLET et ALIX [45], chez certains *Anthropoïdes*, J.-B. SUTTON [110] admet que le ligament rhomboïde de l'homme est un pseudo ligament dû à la transformation d'un muscle spécial qu'il a rencontré chez *Didelphys philander*. Ce muscle dit costo-claviculaire serait, d'après cet auteur, soit une dépendance du sous-clavier, soit la continuation du grand droit de l'abdomen.

A l'extrémité supérieure du sternum se rattachent encore deux petits ligaments triangulaires, les *ligaments conoïdes antérieurs et postérieurs* dont nous empruntons la description au professeur TESTUT [116] : « Ils s'insèrent en dehors sur le bord supérieur du cartilage costal. De là ils se portent en dedans et viennent se fixer à la partie correspondante du sternum en s'écartant légèrement l'un de l'autre et en ménageant ainsi au-dessus du premier cartilage une petite dépression de forme triangulaire destinée à recevoir la facette costale de la clavicule. » Au point de réunion de ces ligaments, en dehors, s'insère la partie externe ou infé-

rieure de la capsule articulaire et parfois le bord externe du ménisque.

§ 2. — **Série des Mammifères** (1).

Adoptant pour cette étude le même plan que pour l'homme, nous étudierons l'appareil ligamentaire du sternum successivement sur la face antérieure (ou inférieure), la face postérieure (ou supérieure) et l'extrémité supérieure (ou antérieure).

1° Face antérieure. — a). *Chez les singes catarrhiniens* et le *Lemur macaco,* les ligaments croisés de la face antérieure du mésosternum, si bien développés chez l'homme, sont très réduits. Ils sont représentés par de simples faisceaux en éventail n'atteignant pas la ligne médiane. Par contre, les fibres longitudinales, si peu visibles chez l'homme, constituent ici un faisceau médian net considérable, commençant sur le manubrium et s'étendant jusque sur l'appendice xiphoïde. Les ligaments costo-xiphoïdiens superficiels et profonds sont considérables et se rapprochent de ceux de l'homme. Les premiers sont très souvent la continuation du muscle transverse des côtes (2).

---

(1) Nous serons réduit dans ce paragraphe à nos ressources personnelles, la bibliographie étant à peu près nulle sur ce point. Nous serons donc forcément très incomplet, n'insistant que sur les dispositions que nous avons pu constater par nous-même.

(2) Cette disposition pourrait faire croire que le transverse des côtes des quadrupèdes est l'homologue des ligaments interchondraux de l'homme si l'on ne rencontrait parfois chez certains singes ces derniers en arrière du muscle transverse.

b). *Chez les Carnassiers,* la disposition est à peu près la même. Chez un *Blaireau*, cependant, le ligament longitudinal antérieur, s'arrêtait à la septième côte (dix côtes sternales en tout) et à partir de ce moment les sternèbres disparaissaient sous de petits ligaments analogues aux ligaments costo-xiphoïdiens et ayant la forme d'un **V** ouvert en avant. Ces ligaments en **V** semblaient être la continuation des fibres aponévrotiques du transverse des côtes. Les ligaments costo-xiphoïdiens superficiels étaient recouverts par les deux côtes 10, qui s'articulaient l'une avec l'autre en avant de l'appendice xiphoïde.

c). *Chez les Insectivores (Sorex, Erinaceus, Talpa)*, on constate également l'atrophie des ligaments croisés antérieurs, la présence des ligaments xiphoïdiens et du ligament longitudinal antérieur. Ce dernier est très peu considérable chez le *Hérisson*, animal à mésosternum large et aplati.

d). *Chez les Cheiroptères,* on constate la présence d'une membrane ligamenteuse épaisse surtout en avant, qui complète le bréchet irrégulier de ces animaux. Sur les bords du manubrium, on aperçoit un faisceau ligamenteux formant la corde d'un arc constitué par la première échancrure interchondrale. Entre l'arc et la corde est une perforation arrondie. Ce ligament est représenté par de Blainville ossifié chez *Rhinolophus ferrum equinum, Molossus ursinus.* Les Cheiroptères nous ont semblé complètement dépourvus de ligaments costo-xiphoïdiens.

e). *Chez les Rongeurs*, on constate une disposition à peu près analogue à celle des *Carnassiers* et des *Insectivores.*

f). *Chez les Equidés,* on distingue un long ligament longitudinal antérieur suivant la crête du sternum si considérable chez ces animaux. Ce ligament finit en s'étalant sur la base du mésosternum et sur l'appendice xiphoïde.

g). *Chez les Suidés,* comme dans le groupe précédent, le ligament longitudinal existe très net sur la moitié céphalique du sternum antérieur. La moitié postérieure est caractérisée par la présence de ligaments transverses ne dépassant pas la ligne médiane, anologues à ceux des *Ruminants.* Les ligaments costo-xiphoïdiens sont aussi identiques à ceux des *Ruminants.*

h). *Chez les Ruminants (Cervicornes et Cavicornes),* le ligament longitudinal antérieur est réduit à quelques rares fibres constituant un simple raphé médian. Les ligaments croisés antérieurs ne sont pas très considérables ; ils ne dépassent jamais la ligne médiane, et provenant de la sternocôte ils s'insinuent sous une bande ligamenteuse spéciale à ces animaux, disposée de chaque côté du sternum et dirigée d'avant en arrière; cette bande ligamenteuse part de l'extrémité interne du deuxième cartilage costal et, suivant les têtes sterno-costales, arrive jusqu'au ligament costo-xiphoïdien avec lequel elle se continue sans transition. Sur les bords de ce ligament s'insèrent en dehors le grand droit de l'abdomen et le transverse des côtes. Les ligaments costo-xiphoïdiens superficiels qui ne sont que la continuation de ce ligament, sont accolés aux bords latéraux de l'appendice xiphoïde.

i). *Chez les Cétodontes* l'appareil ligamentaire du

sternum nous a présenté une disposition toute spéciale d'après ce que nous avons pu en juger du moins sur deux *Dauphins* que nous avons eu le bonheur de posséder recouverts de leurs parties molles.

Chez le premier *(Delphinus delphis)* les ligaments chondro-sternaux correspondant aux ligaments croisés de l'homme étaient peu considérables et n'atteignaient pas la ligne médiane. Ceux de la première et de la dernière articulation chondro-sternale étaient seuls puissants. Les deux parties du sternum, situées dans deux plans différents se croisant à angle obtus (voir Ch. I.), étaient séparées l'une de l'autre par une ligne courbe réunissant les deux premiers arcs costaux et à concavité antérieure. Cette ligne courbe donnait insertion à ses extrémités aux deux sterno-mastoïdiens et au milieu aux deux sterno-hyoïdiens. Elle était recouverte par de fortes fibres ligamenteuses à l'ensemble desquelles on pourrait donner le nom de *ligament courbe antérieur*. La partie du sternum située en avant de ce ligament était recouverte de fibres affectant de préférence une direction transversale. La partie située en arrière était recouverte de fibres longitudinales. En outre, partant des bords de la première échancrure interchondrale, on apercevait deux ligaments superficiels obliques d'avant en arrière et de dehors en dedans se réunissant à angle aigu à la hauteur de la troisième côte et ayant par conséquent la forme d'un **V** ouvert en avant.

Chez notre *Delphinus tursio* la disposition était à peu près identique avec cette différence cependant que les

tendons des muscles sterno-mastoïdiens se continuaient très nettement avec les fibres longitudinales médianes de la face antérieure du sternum et que les ligaments en V disparaissaient à la hauteur de la deuxième côte avant de s'être rencontrés.

2° Face postérieure. — a). *Chez les Singes catarrhiniens,* les ligaments de la face postérieure du sternum sont à peu près identiques à ceux de l'homme. On constate la présence d'un ligament longitudinal d'une épaisseur égale sur les bords et la ligne médiane et d'une netteté parfaite, dépassant parfois légèrement les limites latérales de l'os comme chez l'homme. Détail intéressant, ce ligament longitudinal postérieur qui ne dépasse pas, chez l'homme, l'insertion des sterno-costo-thyroïdiens se prolonge souvent chez les singes en avant de cette insertion (qui, chez ces animaux, se fait suivant une ligne droite) sous forme d'un petit triangle haut d'un demi-centimètre environ, reproduisant ainsi la disposition en pointe si caractéristique chez l'homme. Ce ligament se termine en bas soit par une pointe unique, soit par deux ou trois faisceaux comme chez l'homme.

b). *Chez les Carnassiers* on constate également la présence d'un ligament longitudinal d'une parfaite netteté.

c). *Chez les Insectivores* et les *Cheiroptères* on rencontre encore cette même disposition. Chez le *Hérisson* cependant ce ligament postérieur est moins accusé et se rapproche un peu du type humain.

d). *Chez les Rongeurs* on constate encore la même disposition.

e). *Chez les Equidés* on distingue également un revêtement de fibres longitudinales sur la face postérieure du sternum ; un faisceau de ces fibres épaissi et ayant pris l'aspect d'un tendon à peu près arrondi suit la ligne médiane de l'os d'avant en arrière à partir de la première articulation chondro-sternale. A la hauteur de la septième paire de côtes ce ligament s'élargit et s'aplatit tout à coup, se terminant par atténuation progressive sur l'appendice xiphoïde. Sur les bords de ce tendon médian s'insèrent les fibres du triangulaire du sternum.

f). *Chez les Suidés*, la disposition est à peu près analogue.

g). *Chez les Ruminants (Cervicornes* et *Cavicornes*) le ligament longitudinal postérieur offre encore à peu près le même aspect. Sur ses bords s'insèrent les triangulaires et les fibres du muscle s'entrecroisent en arrière avec celles du ligament. A l'encontre de ce qui se produit chez l'homme, les ligaments rayonnés postérieurs sont plus considérables que les antérieurs. Ils atteignent à peu près la ligne médiane et sont tordus sur leur axe de dehors en dedans et d'arrière en avant. Ceux de la première paire de côtes présentent une disposition particulière que nous avons constatée avec la plus grande netteté chez la *Chèvre* : chacun d'eux part du bord céphalique de l'arc costal, puis, passant sur sa face postérieure, croise le manubrium en arrière et se rend à la tête sternocostale du côté opposé. Ils s'entrecroisent donc sur la ligne médiane et affectent une direction perpendiculaire à celle des fibres chondro-sternales antérieures.

h). *Chez les Camélidés (Chameau de Bactriane)* le ligament longitudinal postérieur est toujours très étroit, mais plus aplati que dans le groupe précédent. Il disparait au niveau de la quatrième sternocôte.

i). *Chez les Cétodontes (D. delphis, D. tursio)*, nous avons constaté la présence d'un ligament longitudinal postérieur très net, aplati et occupant à peu près toute la largeur de l'os. Le triangulaire du sternum s'insérait sur ses bords. Ce ligament longitudinal entrecroisait ses fibres en arrière avec celles du transverse de l'abdomen. Les ligaments rayonnés postérieurs étaient courts mais très nets; le premier étant de beaucoup le plus considérable.

3° Extrémité supérieure. — a). *Chez le Troglodyte Aubryi* décrit par Gratiolet et Alix [45], la disposition est à peu près la même que chez l'homme. En dehors, disent ces auteurs, « un faisceau fibreux particulier réunit le cartilage costal à un tubercule rugueux de la clavicule ». Ce faisceau est, sans aucun doute, l'analogue du ligament rhomboïde de l'homme.

b). *Chez les Catarrhiniens* et le *Lemur Macaco* le ligament interclaviculaire est beaucoup plus court et moins épais que chez l'homme. Les ligaments conoïdes antérieurs et postérieurs, la capsule de l'articulation sterno-claviculaire ne présentent rien de particulier. Nous avons toujours constaté l'absence du ligament costo-claviculaire (rhomboïde) si net *chez l'Homme*.

c). *Chez les Insectivores*, (animaux à clavicules), les ligaments de l'extrémité supérieure du sternum sont très variables. Chez le *Hérisson*, le ligament interclaviculaire est assez puissant et la capsule de l'articu-

lation du sternum avec la clavicule remonte assez haut sur cette dernière. Le ligament rhomboïde est absent. Chez la *Taupe,* FREEMANN [28] distingue deux ligaments sterno-claviculaires, l'un antérieur et dorsal correspondant en partie au ligament interclaviculaire, l'autre postérieur plus mince. Les systèmes ligamentaires des deux articulations sont totalement séparés.

d). *Chez les Rongeurs claviculés*, l'articulation sterno-claviculaire est située, non pas sur le bord supérieur du manubrium, mais sur sa face postérieure. Sa capsule est lâche et contient la formation épisternale. Les deux capsules sont reliées l'une à l'autre par quelques fibres transversales, représentant un ligament interclaviculaire très réduit (voy. fig. 33).

e). *Chez les Marsupiaux claviculés* la disposition doit être très voisine.

f). *Chez les Cétodontes* (animaux dépourvus de clavicules), l'extrémité supérieure du sternum possède un ligament transversal ayant l'apparence d'un ligament interclaviculaire. Ses extrémités distales se continuent par deux autres ligaments qui relient les angles latéraux du manubrium aux extrémités costales des sternocôtes.

CHAPITRE IV.

TÉRATOLOGIE DU STERNUM.

Le plastron sternal est, parmi toutes les régions du corps, une de celles qui ont été le plus souvent et le plus minutieusement étudiées au point de vue tératologique.

Notre but va être, dans ce chapitre, de classer les différentes anomalies du sternum suivant un ordre rationnel, donnant, à l'appui de nos conceptions, des observations, soit personnelles, soit recueillies dans les auteurs.

Nous suivrons pas à pas la classification tératologique de M. L. Blanc [14], surtout pour ce qui a trait aux monstruosités doubles si embrouillées en apparence, si faciles à comprendre en réalité, lorsque l'on a à sa disposition une classification rationnelle.

Ce chapitre sera divisé en deux articles, le premier traitera des monstruosités simples du sternum; le deuxième de ses monstruosités doubles.

Article I.

MONSTRUOSITÉS SIMPLES

Pour chaque appareil, M. L. Blanc fait entrer toutes les malformations dans l'une des catégories suivantes :

1° ANOMALIES DE CROISSANCE { EXCÈS. DÉFAUT.

2° ANOMALIES DE FORMATION { DÉFAUT. EXCÈS. VICES.

3° ANOMALIE D'ÉVOLUTION ... { DÉFAUT. EXCÈS. VICES.

4. LÉSIONS ET MALADIES.

Voici, d'après cet ordre, comment nous proposons de classer les anomalies simples du sternum.

- **1° ACCROISSEMENT.**
  - α EXCÈS..... Sternum long ; Xiphisternum long.
  - β DÉFAUT..... Sternum court; Xiphisternum court.
- **2° FORMATION ....** DÉFAUT..... Absence de tout ou partie d'un sternum ou d'un hémisternum.
- **3° ÉVOLUTION.....**
  - α EXCÈS.....
    - Diminution du nombre des sternèbres.
    - Défaut d'insertion du premier arc costal sur le sternum.
  - β DÉFAUT.....
    - Augmentation du nombre des sternèbres.
    - — — des points d'ossification.
    - Os suprasternaux.
    - Prolongation d'une côte cervicale sur le sternum.
    - Côtes xiphoïdiennes.
    - Division médiane
      - Primitive : perforations ; divisions plus ou moins complètes.
      - Secondaire
        - par ectopie du cœur.
        - par célosomie.
    - Division latérale..... pleurosomie.
  - γ VICES.....
    - Cyphose. Lordose. Thorax en gouttière.
    - Déplacement de l'articulation mobile.
    - Asymétrie dans la réunion des hémisternums.
    - Irrégularités morphologiques (déviations antérieure, postérieure, latérale, etc.)

§ 1. — Sternum long.

Tous les cas de sternum long, à notre connaissance, ont été recueillis chez l'homme. On cite des sujets dont le sternum descendait jusqu'à l'ombilic.

Nous avons mesuré les sternums de treize squelettes humains, de sexe différent, tous d'origine française et appartenant au laboratoire d'anatomie de la Faculté de médecine de Lyon. Voici les résultats que nous avons obtenus :

Longueur moyenne du sternum dans l'espèce humaine..	0 m. 1901.
Longueur moyenne du sternum chez l'homme	0 m. 2032.
Longueur moyenne du sternum chez la femme.....	0 m. 1720.

Notre plus long sternum avait 0 m. 23 de long et appartenait à un homme de 55 ans, de taille moyenne. Une femme de 27 ans, dont la taille n'était pas excessive, possédait un sternum long de 0 m. 195. Ces faits méritent-ils réellement d'être qualifiés de monstrueux ?

Dans les cas de *Macrosomie* ou *Géantisme*, le sternum, comme les autres os, présente des dimensions considérables. Taruffi [111] cite l'exemple d'un sujet de 47 ans, dont le sternum était long de 24 centimètres. Il ajoute qu'indépendamment des dimensions exagérées de toutes les parties du corps, le sternum de cet individu était proportionnellement aux côtes, plus long que de raison.

Dans certains cas le xiphisternum seul est augmenté de longueur, les autres portions de l'os restant normales. On cite partout l'observation de Desault (voy. Gavard, 39), ayant trait à un cas dans lequel l'appendice xiphoïde descendait jusqu'à l'ombilic.

L'un des 13 squelettes qui nous ont servi à établir nos moyennes, était intéressant à ce point de vue. Il provenait d'un homme de 44 ans, chez qui le sternum avait pour longueur totale 0 m. 20. L'appendice xiphoïde mesurait à lui seul 0 m. 052. Or, d'après SAPPEY [104], la longueur de l'appendice xiphoïde serait de 0 m. 03 et, d'après nos statistiques, de 0 m. 037. Un sujet nègre, examiné par nous et chez qui la longueur totale du sternum atteignait m. 218, présentait un appendice xiphoïde long de 0 m. 064. Cet excès de longeur du xiphisternum rapprochait le sujet en question du type anthropoïde, et plus particulièrement du *gorille*, chez qui le xiphisternum atteint presque en longueur le tiers de la colonne sternébrale toute entière.

§ 2. — **Sternum court.**

Les observations de *sternum breve,* que nous avons pu recueillir, ont toutes trait à l'espèce humaine.

TENIERE, cité par TARUFFI, rapporte le cas d'un soldat tuberculeux âgé de 32 ans, et qui possédait un sternum long de 5 pouces (soit 0 m. 1375 à peu près), composé de 3 petits os unis les uns aux autres par de la substance cartilagineuse. L'appendice xiphoïde descendait au contraire assez bas. Cette description est, d'après nous, insuffisante. L'auteur ne dit pas si le nombre des sternocôtes qui s'articulaient avec le sternum était normal. Il ne donne pas les autres dimensions du corps, nécessaires pour pouvoir établir une comparaison.

Vrolik[122]enfin (obs. 24), cite chez l'homme un cas où le sternum était raccourci et élargi à la fois, le nombre des sternocôtes restant normal.

Otto [50] cite aussi quelques cas de sternum court, dont un chez le *Veau*, les autres chez l'*Homme*. Mais il se dispense malheureusement de détails et de chiffres. L'un de ses sujets (obs. 463. *Monstrum humanum polydactylus*), possédait, dit-il, un sternum à peine long d'un pouce.

Les 13 squelettes humains que nous avons examinés à la Faculté de Médecine de Lyon, et qui provenaient tous de sujets de taille moyenne, nous ont donné à ce point de vue spécial les résultats suivants : le plus court sternum pour le sexe masculin, appartenait à un sujet de 52 ans et mesurait 0 m. 182. Parmi les sujets de l'autre sexe, le plus court sternum appartenait à une femme de 27 ans et mesurait 0 m. 15.

Comme la *Macrosomie*, la *Microsomie* entraîne un changement dans la longueur du sternum, qui a pour effet de mettre les dimensions de cet os en harmonie avec celles des autres parties du corps.

Quoi qu'il en soit, il nous semble qu'un sternum doive être dit *long* ou *court*, lorsque ses dimensions longitudinales sont augmentées ou diminuées sans que le nombre des côtes qui s'y insèrent soit changé (sept chez l'homme) et sans que la taille de l'aminal auquel il appartient cessât d'être normale.

On peut aussi admettre que, dans certains cas, la diminution de longueur ne porte que sur l'appendice xiphoïde. Hamy [50] mentionne que sur le squelette d'*Aeta* de Binangonan, qu'il lui a été donné d'observer, l'appendice xiphoïde était remarquablement court.

§ 3. — Absence totale du sternum.

Les cas d'absence totale du sternum paraissent à première vue assez nombreux dans la science. Un examen plus approfondi permet de voir qu'il n'en est rien. On peut facilement confondre en effet, l'anomalie qui nous occupe avec une fissure médiane du sternum. Ce dernier genre de malformation doit même, à notre avis, se produire bien plus souvent que l'absence totale, et peut-être pourrait-on, dans bien des cas, supposer que bon nombre d'observateurs ont pris la première de ces anomalies pour la seconde.

Pour que l'on puisse dire que le sternum manque véritablement, il faut que les sternocôtes soient libres ou du moins qu'elles ne soient pas en continuité cartilagineuse les unes avec les autres. Et alors est ainsi reproduite la disposition qu'on observe chez les *Ophidiens*, dont l'extrémité antérieure des arcs costaux est libre. Quelques observations que nous allons citer ici semblent remplir les conditions que nous venons d'énoncer.

Abbot [1] cite le cas d'une négresse, âgée de 30 ans, observée à Bahia (Brésil), et dont tous les cartilages costaux s'adossaient comme ceux des fausses côtes. Entre les deux séries costales, il y avait un espace de trois à quatre doigts, variable avec les mouvements respiratoires; on pouvait sentir le cœur sous la peau.

Wittstock, cité par Taruffi, a observé une petite fille qui manquait absolument de sternum. Les côtes se réunissaient les unes aux autres sur la ligne médiane par des ligaments.

Ammon [8] cite un cas à peu près semblable au précédent : le sternum manquait complètement et les côtes n'étaient réunies les unes aux autres que par des ligaments.

Wuse, cité par Ahlfeld [2], rapporte un cas d'ectopie du cœur, avec absence complète du sternum et du péricarde, chez une petite fille qui vécut un jour.

Otto (obs. 530. *Monst. vitul. abd. et pect. fissum*), cite le cas d'un *Veau* célosomien qui manquait totalement de sternum.

Nous n'avons pas d'observation personnelle de cette monstruosité.

§ 4. — Absence d'une partie du sternum.

Lorsque nous parlons de l'absence d'une partie du sternum, nous entendons la disparition d'une ou plusieurs sternèbres avec changement dans la forme de l'os. (L'absence d'un hémisternum sera traitée avec la pleurosomie.) Cette absence partielle du sternum peut porter sur l'une quelconque des parties constitutives de cet os. Ainsi, si nous prenons l'homme pour exemple, nous voyons que tantôt c'est l'appendice xiphoïde qui peut manquer, tantôt le xiphisternum et le mésosternum ensemble, la colonne sternébrale restant réduite au manubrium. D'autres fois c'est le manubrium seul qui fait défaut. D'autres fois, enfin, l'appendice xiphoïde représente à lui seul tout le sternum.

Comme l'absence totale, l'absence partielle du sternum peut être souvent confondue avec de simples cas de division. L'absence de la partie inférieure de l'os

peut être prise pour une fissure inférieure. L'absence de la partie supérieure pour une fissure supérieure.

1° **Absence du xiphisternum.** — Otto rapporte un certain nombre de cas d'absence de l'appendice xiphoïde : absence d'appendice xiphoïde chez un monstre humain hémiacéphale (obs. 54). — Un monstre humain, qu'il qualifie de *Monopode*, et que nous croyons devoir ranger parmi les *Acéphales* sur la limite des *Anides* (1) (la figure de l'auteur représente une masse informe possédant un membre inférieur unique et mal formé et munie d'un cordon ombilical), présentait un sternum court, dépourvu d'appendice xiphoïde (obs. 268).— Un enfant hydrocéphale, atteint de hernie ombilicale congénitale, présentait, en plus de cela, un sternum court et dépourvu d'appendice xiphoïde. A la place de ce dernier était une perte de substance semilunaire par laquelle le cœur et le péricarde faisaient hernie (obs. 522).

Nous ne possédons pas d'observations personnelles d'absence d'appendice xiphoïde sur un sternum non divisé ; mais nous avons cru remarquer que très souvent la division médiane du sternum, soit totale, soit simplement inférieure, s'accompagnait de la disparition du xiphisternum. C'est ce que nous avons observé sur un certain nombre de Célosomiens divers appartenant au

(1) La signification exacte de ces termes, et en général de tous ceux que nous emploierons dans le cours de ce chapitre, doit être recherchée dans Is.-G. Saint-Hilaire [51], et de préférence dans L. Blanc : *Exposé d'une classification tératologique*, 1894; ce dernier travail renfermant la définition des termes introduits dans la tératologie depuis 1830 et les modifications apportées aux définitions d'Is.-G. Saint-Hilaire.

Musée de l'Ecole vétérinaire de Lyon, et qu'il nous a été donné d'examiner. Chez d'autres, il est vrai, le xiphisternum existait et tantôt se trouvait rejeté par côté avec l'un des hémisternums, tantôt participait à la division.

Il est normalement absent chez l'*Ornithorhynque* et très souvent chez le *Bradypus* où, quand il existe, il est très réduit. Pour les Cétodontes, la question a été discutée dans un chapitre précédent, il est inutile d'y revenir ici.

2° Absence simultanée du xiphisternum et du mésosternum. — Cette monstruosité peut être facilement confondue avec la division inférieure du sternum ; mais, dans ce dernier cas, les sternocôtes inférieures sont réunies les unes aux autres par deux bandes cartilagineuses qui représentent chacune un hémisternum, alors que dans les cas d'absence simultanée du xiphisternum et du mésosternum les cartilages costaux restent libres.

Taruffi rapporte une observation empruntée à Wiedemann de cette anomalie. Le sujet était un enfant d'un an chez qui le manubrium seul existait, le reste du sternum étant absent. Les sternocôtes inférieures étaient flottantes.

Empruntons à Vrolik (cité par Taruffi), une deuxième observation plus complexe que la précédente. La malformation qu'elle relate semble tenir le milieu entre la division inférieure du sternum et la monstruosité dont nous nous occupons. Le sujet était un enfant chez qui le sternum se réduisait à un manubrium muni de deux côtes. Du côté gauche, les côtes inférieures se réunis-

saient les unes aux autres par une bande de substance cartilagineuse qui remontait jusqu'au manubrium. A droite, elle était absente. Il est, en somme, difficile de savoir si cette bande cartilagineuse située à gauche représentait un sternum complet, auquel cas on aurait eu affaire à un monstre Pleurosomien, ou bien si elle n'était qu'un *hémimésosternum*, et alors la monstruosité aurait été intermédiaire entre la division inférieure du sternum et l'absence simultanée de ses deuxième et troisième segments.

3° **Absence du manubrium.** — Les quelques observations qu'il serait indiqué de reproduire nous paraissent suspectes. Il nous semble, en effet, que les auteurs ont souvent décoré du nom d'absence du manubrium de simples fissures supérieures. C'est le cas des observations d'Obermeier, cité par Ahlfeld, et d'Hecker et Buhl, cités par Ahlfeld et par Taruffi.

Personnellement, nous n'avons jamais rencontré cette anomalie.

4°. **Absence simultanée du manubrium et du mésosternum.** — Dans les cas d'absence simultanée du manubrium et du mésosternum, l'appareil sternal est réduit au seul appendice xiphoïde. Le seul cas de cette anomalie que nous connaissions a été emprunté à Bussanelli (cité par Taruffi). Il a trait à un sujet humain chez qui le sternum était absent; une membrane fibreuse en tenait lieu et fermait le thorax. En bas on voyait un petit cartilage mesurant quatre ou cinq lignes (un centimètre environ) en long et en large et qui représentait l'appendice xiphoïde.

Parmi ceux que nous connaissons, bien d'autres cas

pourraient être interprêtés dans le sens de l'anomalie qui nous occupe. Mais un examen plus approfondi permet en général de voir que l'on a affaire à une division supérieure du sternum s'étendant jusqu'à l'appendice xiphoïde.

Entre les quatre types si bien tranchées d'absence partielle du sternum que nous venons de passer en revue, il peut y avoir bien des intermédiaires. On peut, en effet, concevoir un sternum réduit à son manubrium et à la partie supérieure de son mésosternum; de même qu'il n'est pas impossible de rencontrer un sujet chez qui le xiphisternum uni à la moitié inférieure du mésosternum constituent tout l'appareil sternal.

§ 5. — **Diminution du nombre des sternèbres.**

Chez les Mammifères, comme nous l'avons dit dans un chapitre précédent, le thorax tend à diminuer de longueur et cette tendance est d'autant plus marquée que l'on s'élève dans la série et que l'on se rapproche des animaux à attitude bipède. Dans la plupart des espèces, en effet, on peut assister à la réduction des dernières sternèbres mésosternales. Le défaut de développement d'une ou plusieurs copules sternébrales est donc une anomalie par excès d'évolution qui se traduit par la diminution du nombre des arcs costaux s'insérant au sternum.

La diminution du nombre des sternèbres est difficile à constater chez l'homme parce que chez lui elles se confondent prématurément les unes avec les autres.

Sur 66 cadavres humains examinés et disséqués par nous, nous n'en n'avons trouvé qu'un seul présentant cette anomalie. C'était celui d'un fœtus masculin à terme. Il ne possédait que six côtes sternales, et la sixième s'insérait au sternum de chaque côté de l'articulation mésosterno-xiphisternale. Nous avions donc ici, très vraisemblablement, affaire à une disparition de la sixième sternèbre.

Les *Singes anthropoïdes* possèdent le plus souvent sept côtes sternales, parfois huit *(Chimpanzé)*.

Gibbons (1)	7 dans 82 0/0	8 dans 18 0/0
Chimpanzé	8 — 54 0/0	7 — 46 0/0
Gorille	7 — 72 0/0	8 — 28 0/0
Orang	7 — 92 0/0	6 — 8 0/0

Tredgold [119] cependant a rencontré un squelette d'*Orang* sur douze ne possédant que six côtes sternales et six sternèbres seulement par conséquent.

Chez les animaux dont le sternum est formé de copules nettement séparées les unes des autres, comme les *Carnassiers*, par exemple, on constate très souvent la diminution ou l'augmentation du nombre des sternèbres. Nous avons traité cette question au chapitre premier, où nous avons montré comment la dernière sternèbre est en train de disparaître chez ces animaux. Parfois elle disparaît sans que le nombre des côtes sternales change; d'autre fois, et ce sont les cas extrêmes, la dernière paire d'arcs costaux cesse d'atteindre le sternum. Tredgold, qui s'est occupé des variations des côtes chez les *Primates*, a trouvé les résultats suivants :

(1) D'après Tredgold.

Lémuridés...	11 et 12	dans	44 0/0	.....	9	dans	33 0/0
Platyrrhiniens.....	9	—	55 0/0	.....	6, 7, 8	—	45 0/0
Macaques.....	8	—	96 0/0	.....	7	—	4 0/0
Semnopithèque.	6 et 7	—	86 0/0	.....	8	—	14 0/0

§ 6. — Défaut d'insertion du premier arc costal sur le sternum.

C'est encore une malformation par excès d'évolution. La tendance de la réduction au lieu de se manifester dans la partie postérieure du thorax, se manifeste dans sa partie antérieure. P. Albrecht [3] soutient la théorie suivante : il prétend que jadis nos ancêtres géologiques possédaient une vertèbre dorsale et une côte de plus que leurs descendants actuels. Cette côte qu'il appelle *côte apostate* se retrouve quelquefois à titre d'anomalie régressive chez l'homme et chez les animaux (côte cervicale). Le thorax des *Promammifères* remontait donc, d'après Albrecht, bien plus haut qu'il ne remonte aujourd'hui, ce qui réduisait d'autant la colonne cervicale. Chez les *Ophidiens* actuels, l'atlas est la seule des vertèbres présacrées qui ne possède pas de côte correspondante. Le thorax des *Mammifères* se serait aujourd'hui réduit et le nombre des vertèbres cervicales dépourvues de côtes s'est porté à sept. Actuellement encore, le nombre des côtes tend à diminuer toujours, et le nombre des vertèbres cervicales à augmenter. (Certains *Edentés* ont, en effet, un nombre de vertèbres cervicales supérieur à sept.) Par conséquent, chaque fois que la première côte manifestera ses tendances à la disparition en cessant d'atteindre le manu-

brium sterni, on aura affaire à une anomalie par excès d'évolution.

Vrolik (obs. 63) rapporte le cas d'un enfant chez qui les extrémités inférieures étaient absentes. Il possédait en tout le nombre normal de douze côtes, mais la première n'atteignait pas le sternum. Pas plus le texte que la figure de Vrolik ne permet de résoudre la question de savoir ce que devenait en cette occurence la première sterno-côte, si elle restait fixée à la spondylocôte, si elle faisait corps avec le manubrium ou bien simplement si elle n'existait pas. L'auteur ne nous dit pas non plus si cette anomalie était ou non bilatérale.

Le cas de Michel-Maillot, cité par Jaboulay et Tournier [59], a trait à un sujet possédant un sternum dont le manubrium était muni d'une large pièce cartilagineuse qui se terminait librement en dehors. Quant à la première côte, elle s'unissait prématurément à la deuxième. Nous ne savons pas si cette anomalie était ou non bilatérale.

Gruber, cité par Jaboulay et Tournier, rapporte un cas dans lequel la première côte droite se terminait par une extrémité arrondie qui s'unissait par l'intermédiaire d'un ligament au manubrium.

Zuckerckland, cité par Jaboulay et Tournier, rapporte encore un cas à peu près identique au précédent.

Goubaux, cité par Cornevin et Lesbre [27], rapporte dans son mémoire sur les anomalies de la colonne vertébrale chez les Mammifères domestiques, le cas d'un *Cheval* qui possédait dix-neuf côtes : « la première très réduite était longue de quatre

centimètres et demi à droite et de huit centimètres et demi à gauche, articulée comme normalement entre la septième cervicale et la première dorsale, attachée d'autre part par un petit ligament au bort antérieur de la côte suivante ; celle-ci, très large inférieurement, se bifurquait et se terminait par deux cartilages sur le sternum. La branche antérieure de cette bifurcation appartenait évidemment à la première côte et l'on avait affaire ici à deux côtes en **X**, dont la première était fibreuse en son milieu (1). »

Passons maintenant aux observations qui nous sont personnelles :

Obs. I.— Le sujet de cette observation est un *Veau Omphalosite Mylacéphale,* dont le squelette se trouve au Musée de l'Ecole vétérinaire de Lyon. Le sternum de ce monstre, en plus d'une fissure médiane longitudinale, présente l'anomalie suivante : Les deux arcs costaux 1 restent libres et n'atteignent pas les hémisternums. Ces hémisternums sont munis à leur partie antérieure de prolongements cartilagineux qui semblent aller à la rencontre des arcs costaux 1, mais ne les atteignent pas. Entre les prolongements cartilagineux qui figurent la première paire de sternocôtes et la substance cartilagineuse du manubrium, il n'y a pas trace d'articulation. (voy. fig. 53).

Obs. II.— Le Muséum d'Histoire naturelle de la ville de Lyon possède un squelette de *Phoca monachus*), qui présente une anomalie à peu près analogue à celle observée par Goubaux chez le *Cheval.* Le squelette de

(1) Citation empruntée à Cornevin et Lesbre.

cet animal possède quinze côtes, dont dix sternales (nombres normaux), mais le premier arc costal ne va pas jusqu'au sternum. La spondylocôte de ce premier arc est complète et l'on voit même très nettement l'articulation chondrocostale. A cette spondylocôte s'insère une petite extrémité cartilagineuse, fragment distal de la sternocôte qui se termine en s'arrondissant et est long à peine d'un tiers de centimètre. La deuxième côte se bifurque à partir de l'articulation chondrocostale donnant naissance à deux cartilages, qui s'insèrent le premier à la première articulation chondrosternale, le deuxième à la deuxième articulation chondrosternale. Le reste du plastron thoracique est normal (voy. fig. 46).

Obs. III. — Cette dernière observation se rapporte à un chien braque adulte et de sexe mâle que nous avons disséqué à l'Ecole vétérinaire de Lyon. L'anomalie qu'il présentait était identique à la précédente, avec cette différence que la sternocôte se bifurquait bien plus près du sternum ce qui réduisait d'autant l'espace angulaire compris entre les cartilages costaux 1 et 2. Cet espace était cependant comblé par des fibres musculaires intercostales très nettes.

Ces observations que nous avons pu rassembler permettent de reconnaître deux types dans la monstruosité qui nous occupe. Le premier est caractérisé par ce fait que la première côte n'atteignant pas le manubrium, ce dernier reste sans relation aucune avec le rachis ; dans ce cas, et Leboucq[65] insiste sur ce fait, il y a toujours un tubercule cartilagineux sternal représentant la portion proximale de la sternocôte.

Ce tubercule cartilagineux existait dans le cas observé par GRUBER et chez le veau *Omphalosite Mylacéphale* observé par nous-même.

Le deuxième type est celui dans lequel le premier arc costal n'atteignant pas le sternum est suppléé par le deuxième qui se bifurque et envoie une sternocôte à chacune des deux facettes articulaires sternales 1 et 2. C'était le cas du *Cheval* de GOUBAUX, c'était aussi celui de notre *Phoque* et de notre *Chien*.

Le défaut d'insertion du premier arc costal au sternum est le premier degré de la *Pleurosomie*, monstruosité que nous étudierons dans un paragraphe prochain.

§ 7.— Augmentation du nombre des sternèbres.

Avec l'augmentation du nombre des sternèbres nous abordons l'étude des anomalies par défaut d'évolution. Cette anomalie constitue le pendant de celle étudiée dans le § 5. Elle est assez rare chez l'homme. L'homme de race blanche ne possède, en effet, que très rarement huit paires de côtes sternales. Voici, d'ailleurs, les résultats de TREDGOLD sur ce point :

HOMMES BLANCS	Dr.	7 dans 88,2 0/0	8 dans 11,8 0/0
	G.	7 — 91,2 0/0	8 — 8,8 0/0
FEMMES BLANCHES	Dr.	7 — 94,5 0/0	8 — 5,5 0/0
	G.	7 — 100 0/0	8 — 0 0/0

Chez le nègre, cette anomalie est très fréquente ; elle cesse même d'en être une, car elle constitue, d'après TREDGOLD, la majorité des cas.

Nègre..... 8 dans 60 0/0 ..... 7 dans 40 0/0

Le docteur LAMB, de Whasington, cité par TRED-

GOLD, a rencontré douze cas de huit côtes sternales, dont onze chez le nègre et le douzième chez un Indien. Cette fréquence de la huitième côte est un signe d'infériorité pour le nègre et le rapproche du *Chimpanzé*.

Nous possédons un exemple de cette anomalie (1 cas sur 66). Elle existait chez un homme blanc de 71 ans. La huitième côte s'articulait au point d'union du mésosternum et du xiphisternum. Malheureusement l'âge du sujet était trop avancé pour que nous puissions nous rendre compte des limites respectives de chaque sternèbre.

D'après TREDGOLD et CUNNINGHAM (*Jour. of Anat.* 1889), la présence de la huitième côte chez l'homme serait plus fréquente chez le mâle que chez la femelle, à droite qu'à gauche (dans le cas d'unilatéralité de l'anomalie, l'augmentation des copules intercostales ne porte que sur un hémisternum, c'est-à-dire qu'au lieu d'avoir une sternèbre en plus, on a simplement une hémisternèbre en plus).

Chez les *Anthropoïdes* le nombre des sternèbres est également très variable, principalement chez le *Chimpanzé*. (Voyez les chiffres de TREDGOLD au § 8.) Chez les autres *Primates* et en général chez tous les animaux à sternum étroit (*Carnassiers* et certains *Rongeurs*), il en est encore de même.(Voy. les chiffres de TREDGOLD.) Chez les animaux à sternum large à la base, comme les *Ongulés*, le nombre des sternèbres est à peu près constant. Sur deux *Sangliers*, nous avons cependant trouvé 8 côtes sternales alors que nous savons que le *Porc domestique* n'en possède normalement que 7. Ces faits ne peuvent constituer une anomalie que s'il est

démontré que ces deux animaux constituent une seule et même espèce, question qu'il ne nous appartient pas de juger.

§ 8. — Augmentation du nombre des points d'ossification dans le sternum.

L'augmentation du nombre des noyaux d'ossification dans le sternum est une anomalie par défaut d'évolution. En effet, la sternèbre était primitivement formée de deux noyaux, dont chacun correspondait à une hémisternèbre. Actuellement ces noyaux, dans certaines espèces à sternum étroit, comme les *Carnassiers*, par exemple, sont réduits à un seul, et quand on en rencontre deux, on peut attribuer leur présence à un défaut d'évolution. De même, on peut mettre sur le compte d'un défaut d'évolution, la présence dans le manubrium sterni, d'un certain nombre de noyaux d'ossification supplémentaires, sur lesquels Albrecht a insisté, et qui correspondent parfois à des os séparés chez des animaux plus inférieurs.

Ces os se sont changés par le fait de l'évolution, en de simples points d'ossification, qui eux-mêmes ont fini par disparaître. Leur réapparition constitue une anomalie régressive.

La diminution du nombre des points d'ossification devrait constituer une anomalie progressive ou par excès d'évolution. Mais il est impossible de jamais savoir à quoi s'en tenir sur ce sujet. En effet, quand, dans un jeune sternum, on rencontre un ou deux points d'ossification de moins que d'ordinaire, com-

ment savoir s'ils manquent réellement, ou si, simplement, ils ne se sont pas encore développés.

Dans ce paragraphe, nous suivrons le plan suivant :

1° *Augmentation des points d'ossification dans le manubrium ;*

2° *Augmentation des points d'ossification dans le mésosternum ;*

3° *Augmentation des points d'ossification dans le xiphisternum.*

1° Augmentation des points d'ossification dans le manubrium. — D'après Rambaud et Renaut [96], d'après le professeur Testut [116], le manubrium se développe d'ordinaire par un ou deux points d'ossification. Nos recherches personnelles, qui ont porté sur 20 fœtus et enfants de moins de 6 ans, nous ont donné les résultats suivants :

11 présentaient un point d'ossification.

6 présentaient deux points d'ossification.

Les 3 autres présentaient des anomalies sur lesquelles nous reviendrons (1).

En plus des points d'ossification précités, Rambaud et Renaut reconnaissent dans le manubrium, deux points épiphysaires constants, qui se développent en plaque, sous l'articulation sterno-claviculaire, de 25 à 28 ans. Nous ne les avons jamais rencontrés chez l'homme, nos observations ayant toutes été prises, par le fait d'un hasard malencontreux, en dehors du moment précis de leur apparition ; mais nous les avons

(1) L'un d'eux, fœtus mâle à terme (long. 0 m. 54), ne présentait pas encore de point d'ossification dans le manubrium.

vus maintes fois sur des squelettes d'*Anthropoïdes* (*Gorilles*, *Chimpanzé*, *Orangs*). Ces mêmes auteurs signalent encore deux autres points, qu'ils qualifient d'*épisternaux* et qui correspondent aux *os suprasternaux* que nous étudierons plus loin.

P. Albrecht prétend, que théoriquement, le manubrium sterni de l'homme peut contenir 16 points d'ossification, dont on rencontre parfois quelques-uns à titre d'anomalie régressive.

Ces points sont les suivants :

Deux hémisternèbres 0, situées primitivement entre les deux côtes apostates et les deux premières thoraciques.

Deux hémisternèbres 1, situées entre les deux premières et les deux deuxièmes côtes thoraciques.

Deux hémipostomosternums, dernier reste du sternum basilaire, que l'on voit complet et libre chez les *Batraciens*, les *Reptiles*, et parmi les Mammifères, chez *les Monotrèmes*; chez ces derniers, le postomosternum est représenté par une pièce impaire et médiane, située à la face profonde du système sternal (*proostéon* de Parker). Albrecht l'a également vu sous la forme d'une pièce séparée chez l'*Helamys capensis*.

Deux préparasternaux qui représentent les sternocôtes de la paire de côtes cervicales disparue et non pas un épicoracoïde, comme Parker l'avait cru à tort. Ces préparasternaux se voient à l'état libre chez certains *Rongeurs* de la famille des *Muridés* et des *Arvicolidés*.

Deux parasternaux qui représentent les sternocôtes de la première paire de côtes thoraciques. Leurs cartilages représentant les côtes intermédiaires.

En plus de ces dix points, il peut y avoir six autres points épiphysaires :

Deux points épiphysaires sous-claviculaires de Rambaud et Renaut (voir plus haut).

Deux hémiépiphyses caudales dépendant de la sternèbre 1.

Deux hémiépiphyses crêtées correspondant au *lophostéon* des *Oiseaux*.

Si l'on ajoute à cela, les *deux points sus-ternaux* que l'on rencontre quelquefois à la place des *os suprasternaux* absents, l'on portera ainsi à dix-huit le nombre des points d'ossification que peut contenir un manubrium humain (voy. fig. 47). Jamais l'observation n'a permis de rencontrer tous ces points réunis ; mais très souvent, on trouve le manubrium constitué d'un certain nombre de points d'ossification, dont chacun répond à un ou plusieurs des points précédents synostosés.

Nous allons en citer de nombreux exemples :

Rambaud et Renaut ont observé au Musée de l'Amphithéâtre des Hôpitaux, un squelette de fœtus à terme, dont le manubrium contenait cinq points d'ossification (3 médians et 2 latéraux), que P. Albrecht interprète ainsi : le point supérieur serait le *postomosternum* ; les deux qui le suivent seraient les sternèbres 0 et 1 ; quant aux deux latéraux, ils seraient les points *parasternaux*.

Quain représente, dans son Anatomie, un manubrium pourvu de six points d'ossification. D'après P. Albrecht, le supérieur serait le *postomosternum*, le médian la *sternèbre* 0, les deux inférieurs les *deux*

hémisternèbres 1, et les deux latéraux les *parasternaux*.

Albrecht relate l'observation d'un enfant de 3 ans, dont le manubrium contenait quatre point d'ossification. Le supérieur, le plus considérable, correspondait au *postomosternum* +, *la sternèbre* 0, l'inférieur à la *sternèbre* 1 et les deux latéraux étaient les *parasternaux*.

Owen figure enfin dans son *Traité d'Anatomie des vertébrés*, un sternum muni de six points d'ossification.

Nos recherches personnelles nous ont fait rencontrer deux manubriums possédant chacun trois noyaux osseux. Le premier appartenait à une fillette de 5 ans environ. En se conformant aux théories d'Albrecht, le plus gros des trois points d'ossification correspondait au *postomosternum* + *sternèbre* 0 + *parasternal* du côté droit. Le point latéral gauche correspondait au *parasternal* gauche et l'inférieur à la *sternèbre* 1 (voy. fig. 48). Le deuxième appartenait à une petite fille mesurant 0 m. 545, et ayant vécu quelques jours à peine. Le noyau supérieur correspondait à la *sternèbre* 0; et les deux inférieurs à demi confondus, représentaient les deux *hémisternèbres* 1.

De tout ce qui vient d'être dit, il ressort que le seul point normal du manubrium de l'homme est le point inférieur, celui qui représente la *sternèbre* 1. Tous les autres que l'on rencontre quelquefois, constituent des anomalies régressives, dont la plus fréquente est la réapparition de la *sternèbre* 0 (1), et la plus rare,

(1) En effet, quand le manubrium est formé de deux points, ces deux points sont situés l'un au-dessous de l'autre.

celle du *préparasternal*, c'est-à-dire de la sternocôte de la *côte apostate*.

Nous renvoyons au paragraphe suivant l'étude des points *suprasternaux* et des os du même nom.

Ce point de détail a été moins bien étudié chez les animaux que chez l'homme, et nous n'avons nous-même que très peu de chose de personnel à dire sur sujet. Voici cependant quelques observations.

P. Albrecht, dit avoir trouvé le *lophostéon* chez plusieurs *Chevaux* et nous l'avons rencontré nous-même sur la crête ventrale du manubrium de plusieurs *Bisons* dont les squelettes se trouvent au Muséum d'Histoire naturelle de Paris.

D'après ce que nous avons pu remarquer chez les animaux non claviculés, la partie antérieure du manubrium se développe par un seul point d'ossification médian représentant le *postomosternum*, ou la *sternèbre* 0. Chez un *Lion* dont nous avons pu examiner le squelette, au Muséum de Lyon, ce point médian n'existait pas, mais était remplacé par deux points latéraux confinant aux premières côtes, et que nous interprétons comme des *parasternaux*. Un jeune *cobaye* femelle, que nous avons disséqué pendant l'hiver de 1897, présentait la disposition suivante : le point médian ordinaire du manubrium existait, mais, en plus de cela on voyait en arrière une masse osseuse, dépassant l'insertion de la première paire de côtes, et montrant des traces de bifidité sur la ligne médiane.

Parker cité par Albrecht, figure dans son atlas, deux exemples de réapparition des parasternaux, l'un chez *Bradypus tridactylus*, l'autre chez *Ptéropus edulis*.

2° **Augmentation du nombre des points d'ossification dans le mésosternum.** — D'après Rambaud et Renaut, le mésosternum de l'homme se compose de quatre sternèbres, et se développe par un nombre de points d'ossification qui varie de quatre à huit, c'est-à-dire un ou deux points pour chaque sternèbre. Il est des animaux, comme les *Carnassiers*, par exemple, chez lesquels le nombre des points d'ossification est d'un seul pour chaque sternèbre. Il en est d'autres, comme les *Suidés*, chez lesquels il est de deux ; chez l'homme, il est tantôt de un, tantôt de deux, et l'on ne peut par conséquent considérer, chez lui, comme fait tératologique, la duplicité d'un noyau sternébral, chose qui chez un *Carnassier* est du plus haut intérêt. Nous avons observé cette anomalie sur un fœtus d'*Ours*, appartenant aux collections du Muséum d'Histoire naturelle de Paris. Ce sujet, déjà décrit d'ailleurs par Cuvier [29], possédait deux noyaux d'ossification séparés pour les sternèbres 1, 5, 6 et 7.

La duplicité, chez l'homme, de tous les noyaux à la fois est chose un peu moins fréquente que la duplicité d'un noyau isolé. Meckel, cité par Taruffi, dit avoir trouvé un sternum formé de deux séries de noyaux osseux.

On a signalé la réapparition chez l'*Homme* de la dernière sternèbre disparue chez lui et chez bien d'autres animaux, comme les *Ruminants* par exemple, et que l'on voit parfois si nette chez certains *Rongeurs*, les *Carnassiers* et les *Singes inférieurs*. Une des figures de Rambaud et Renaut, nous en donne un exemple frappant. Otto [86] de même a rencontré une fois cette sixième sternèbre (voy. fig. 49).

Nous n'avons pas d'observation personnelle de cette anomalie.

3° **Augmentation du nombre des points d'ossification dans le xiphisternum.** — D'après Rambaud et Renaut, le xiphisternum de l'homme se développe par un ou deux points d'ossification, et, d'après nous, bien plus souvent par un que par deux.

En feuilletant nos observations, nous avons cependant trouvé les cas suivants : un homme de 60 à 65 ans environ possédait un xiphisternum contenant trois noyaux osseux bien distincts, le premier cependant était en voie de synostose avec l'extrémité inférieure du mésosternum.

Un homme de 41 ans présentait une anomalie fort intéressante et qu'il nous semble naturel de rattacher à ce paragraphe : l'appendice xiphoïde était formé de deux centres d'ossification séparés l'un de l'autre par une articulation assez mobile, amphiarthrose analogue à celle qui sépare le xiphisternum du mésosternum. La mobilité était due à du tissu fibro-cartilagineux interposé entre les deux os xiphoïdiens. En outre de cela, le sujet possédait des os suprasternaux et un muscle présternal.

Nous n'avons jamais observé chez les animaux l'anomalie qui nous occupe. Nous savons, cependant, que l'appendice xiphoïde de *l'Echidné* est normalement formé de plusieurs pièces osseuses qui étaient au nombre de quatre sur un sujet examiné par nous.

§ 9. — Os suprasternaux.

La présence des os suprasternaux constitue une

anomalie rare, et qui, à notre connaissance du moins, n'a été observée que chez l'homme. Ils ont été vus et signalés pour la première fois en 1838, par Breschet [17], dont ils portent d'ailleurs le nom. Ils ont été trouvés, bien souvent depuis, par King [63], Luschka [69], Rambaud et Renaut [96], Robert Knox [64], Bland Sutton [110], W. K. Parker [88], Cawardine [21], Testut [116], etc., etc. On a émis sur eux différentes opinions qui ne nous arrêteront pas : Breschet y vit un rudiment de la septième côte cervicale ; Rambaud et Renaut les comparèrent à des os sésamoïdes ; Gegenbaur [41], crut qu'ils figuraient la partie médiane de l'épisternum et les considéraient, à tort, comme représentant chez l'*Homme* les pièces épisternales des Marsupiaux, par exemple ; d'autres assurent qu'ils représentent la fourchette des *Oiseaux*. Jaboulay [58] y vit les derniers restes du *préomosternum* des *Batraciens anoures*. D'autres enfin, et ceux-là nous semblent dans le vrai, y reconnurent les restes de l'extrémité proximale de l'*épiprécoracoïde*. Cette dernière opinion est celle de Bland Sutton, de W. K. Parker et de Cawardine. Les deux premiers de ces auteurs prétendaient que les fibro-cartilages intersterno-claviculaires constituaient, avec les os suprasternaux, les restes de l'extrémité proximale de l'épiprécoracoïde. Cawardine ne va pas si loin. Pour lui, les seuls vrais restes de l'épiprécoracoïde sont les os suprasternaux ou de petits ligaments qui parfois les remplacent.

D'après Cawardine, dans les nombreux cas qui, d'ailleurs, sont la majorité, où l'on ne rencontre pas

les os suprasternaux, ils sont constamment représentés par une petite formation spéciale constituée par de courts ligaments longitudinaux reliant le ligament interclaviculaire à la fourchette sternale (1). Parfois ces ligaments s'insèrent sur deux petits tubercules situés sur le bord supérieur de la fourchette. Ces tubercules, qui, le plus souvent, sont à peine visibles, apparaissent sur certains sternums nettement pédiculés ; dans quelques cas ils sont détachés du sternum et compris dans l'épaisseur des ligaments suprasternaux ; un degré de plus nous amène aux os suprasternaux dans toute leur perfection. CAWARDINE dit avoir trouvé sur de jeunes sternums des points d'ossification particuliers répondant à la formation spéciale qui nous occupe.

Pour notre compte personnel nous n'avons jamais rencontré ces points d'ossification, mais nous avons vu à peu près toujours les ligaments de CAWARDINE accompagnés même quelquefois des tubercules ci-dessus mentionnés. Voici, d'après une de nos observations, la description de cette anomalie : c'était chez un homme de 41 ans (un seul cas sur 66 dissections). La fourchette sternale présentait à ses deux extrémités deux petits noyaux osseux de la grosseur d'un pois à peu près et ayant la forme d'une pyramide triangulaire. Ils présentaient quatre faces : une inférieure, une externe, une antérieure et une postérieure. La face inférieure s'articulait avec le sternum ; la face externe avec le cartilage inter-sterno-claviculaire ; ces articulations étaient des diarthroses (dans un cas de

(1) Voir chapitre III.

Luschka l'os suprassternal se reliait au sternum par synchondrose). La petite cavité de l'articulation sterno-suprasternale communiquait en avant seulement avec l'articulation sterno-méniscoïdale ; la cavité de l'articulation suprasterno-méniscoïdale communiquait en arrière seulement avec celle de l'articulation sterno-méniscoïdale ; la face antérieure était recouverte par quelques ligaments longitudinaux partant du ligament interclaviculaire pour se rendre au sternum. Ces ligaments sont ceux sur lesquels s'étend Cawardine. En outre de cela quelques fibres parallèles à celles du ligament interclaviculaire reliaient l'os suprasternal à la clavicule. La face postérieure était en connexion avec le sternum et la clavicule par l'intermédiaire de fibres irrégulièrement disposées mais suivant, pour la plupart, la direction du ligament interclaviculaire. Des quatre angles deux seulement présentaient des particularités dignes d'intérêt : l'angle supérieur qui se reliait au ménisque interclaviculaire et à la clavicule par des fibres parallèles au ligament interclaviculaire, et l'angle interne qui donnait attache à des fibres dont la direction était la même que celle des précédentes ; de ces dernières fibres les unes s'attachaient au sternum, les autres se perdaient dans l'épaisseur du ligament interclaviculaire. Chose importante à noter, c'est que l'os suprasternal n'affectait que de simples rapports de contiguité avec le ménisque interarticulaire.

De l'avis de Cawardine, la présence des os suprasternaux s'accompagne d'ordinaire d'un arrêt de développement du sternum, fissure ou perforation par

exemple. Notre sujet présentait seulement une articulation au milieu de son xiphisternum et un muscle présternal.

§ 10. — Prolongement de la côte cervicale sur le sternum.

Pour qui admet les théories d'ALBRECHT ci-dessus exposées, il n'est pas douteux que l'apparition d'une côte cervicale chez un Mammifère ne soit une anomalie régressive, une anomalie par défaut d'évolution. Nous ne nous occuperons ici que du cas où cette côte cervicale atteint le sternum ce qui, on le conçoit sans peine, amène des modifications très appréciables dans la morphologie de cet os.

Nous ne connaissons pas de cas de cette anomalie chez les animaux.

Chez l'*Homme,* TURNER [120] en cite quelques exemples. Dans un cas observé par ALBRECHT, à Kœnigsberg et décrit par lui dans son Mémoire sur le manubrium sterni, la côte qui s'articulait entre la sixième et la septième vertèbre cervicale se prolongeait à droite jusqu'au sternum. A gauche elle était interrompue en son milieu de telle sorte qu'un petit tubercule osseux libre en dehors s'articulait en dedans avec le manubrium. C'était la sternocôte de la *côte apostate.* Cette *côte apostate* incomplète à gauche et complète à droite se composait des trois segments primordiaux : *spondylocôte, côte intermédiaire, sternocôte.* Elle s'articulait au sternum par une diarthrose située au-dessous de l'articulation sterno-claviculaire et au-dessus de l'articulation

de la première côte thoracique avec le manubrium. L'adjonction d'une articulation chondro-sternale au manubrium sterni augmentait les dimensions longitudinales de ce dernier.

Dans les galeries d'anthropologie du Muséum d'Histoire naturelle de Paris, nous avons observé un squelette de *négresse de Mozambique*, qui possédait une paire de côtes cervicales. Celle de droite s'arrêtait avant d'atteindre le sternum, mais celle de gauche l'atteignait et s'y reliait par l'intermédiaire d'un cartilage, d'une façon analogue à la première côte thoracique (voy. fig. 45).

§ 11. — **Côtes xiphoïdiennes.**

D'une façon générale chez les Mammifères les côtes cessent de se rejoindre sur la ligne médiane antérieure (inférieure quand on envisage l'animal dans la station quadrupède), à partir de l'articulation mésosterno-xiphisternale, et la troisième pièce du sternum reste flottante, perdue dans l'épaisseur des muscles de la paroi abdominale. Chez certains *Vertébrés* plus inférieurs, les *Crocodiliens* par exemple, le sternum se prolonge donnant toujours insertion à des côtes jusqu'à la symphyse du pubis.

Le fait que, chez des Mammifères, des côtes s'insèrent sur l'appendice xiphoïde nous semble constituer une ébauche de la disposition caractéristique des *Crocodiliens* (1).

---

(1) Nous ne sommes pas sans savoir que l'on a souvent dit que les côtes thoraciques et les côtes abdominales des *Crocodiliens* ne pouvaient être comparées les unes aux autres, n'étaient pas de même

Nous avons recueilli de cette anomalie des observations personnelles suffisamment nombreuses.

Cette disposition est la règle chez les *Cétodontes*. D'une façon générale, en effet, chez ces animaux la dernière pièce du sternum équivalent à notre appendice xiphoïde est toujours munie d'une paire d'arcs costaux. Sur deux squelettes de *Monodon monoceras* mâle et femelle, appartenant au Muséum de la ville de Lyon nous avons pu en constater la présence. Nous l'avons retrouvée également sur un *Delphinus delphis* et sur un jeune *Delphinus tursio* mâle. Chez ce dernier animal l'appendice xiphoïde encore entièrement cartilagineux se terminait postérieurement par deux cornes (celle de droite étant la plus longue), qui toutes deux donnaient attache à une côte sternale s'y articulant par diarthrose (voy. fig. 51). Chez le *Delphinus delphis*, disséqué par nous pendant l'hiver de 1897, il existait une disposition à peu près semblable, avec cette différence cependant que l'appendice xiphoïde était représenté par deux petits cubes cartilagineux absolument réguliers et réunis l'un à l'autre par du tissu ligamenteux. Ils donnaient attache à une paire de côtes. L'atlas de P. Gervais et de van Beneden contient aussi de nombreux exemples de cette disposition, nous y renvoyons le lecteur.

Un *Nasua narica*, dont nous avons observé le squelette

---

nature ; les premières étant, d'après certains auteurs, d'origine cartilagineuse, les secondes d'origine dermique. Mais, d'après les théories de Sabatier [163], les sternocôtes thoraciques et les sternocôtes abdominales dériveraient toutes deux des interépineux ventraux des *Poissons*. Phylogénétiquement parlant les deux séries de formations sont donc parfaitement comparables.

au Muséum de Lyon, présentait une côte xiphoïdienne, la dixième. Or, le nombre normal des côtes sternales chez cet animal est de neuf. De Blainville [13] figure dans son atlas des côtes xiphoïdiennes chez *Ursus arctos, Lutra vulgaris, Mustela Barbara, Mellivora capensis, Gulo luscus, Cynogale Bennettii, Viverra genetta.* Cette anomalie est donc fréquente chez les *Carnassiers* et plus particulièrement chez les *Mustelidés* et les *Ursidés.*

Une jeune femelle de *Macacus Cynomolgus,* que nous avons disséquée l'hiver dernier, possédait huit paires de côtes sternales, la dernière s'insérant sur les bords de l'appendice xiphoïde.

Chez l'*Homme,* nous avons relevé trois cas de cette anomalie : un enfant mâle, ayant vécu 10 à 15 jours environ, possédait 8 côtes sternales. Les 7 premières s'inséraient normalement au sternum; la 8e s'articulait par une diarthrose avec l'appendice xiphoïde. Une jeune fille de 21 ans nous a offert un cas semblable en tout au précédent. Enfin une vieille femme de 72 ans présentait une disposition un peu plus compliquée : à gauche les 7 côtes s'articulaient normalement au sternum, la 7me vis-à-vis l'articulation mésosterno-xiphisternale; mais à droite, elles s'espaçaient de plus en plus de telle sorte que la 6e s'articulait vis-à-vis l'articulation mésosterno-xiphisternale et la 7e se trouvait en rapport avec l'appendice xiphoïde.

§ 12. — **Divisions du sternum.**

Le sternum, d'après les idées émises d'ordinaire dans les traités d'embryologie, provient directement des

côtes : toutes les côtes d'un même côté se réunissent en deux bandelettes cartilagineuses qui, à la 6e semaine, sont encore distantes l'une de l'autre. Peu à peu ces deux bandelettes cartilagineuses, que l'on appelle *hémisternums,* se rapprochent l'une de l'autre et finissent par se confondre sur la ligne médiane. Si cette réunion des deux hémisternums ne se fait pas, nous aurons la *fissure totale du sternum ;* si elle ne se fait que partiellement, nous aurons la *fissure partielle supérieure ou inférieure*, voire même le simple trou. Cette anomalie peut avoir pour cause soit simplement un arrêt dans l'accroissement et l'évolution du système costo-sternal, soit une atrésie de l'amnios qui empêche l'inflexion et la réunion de ce système (*Célosomie*). En outre au début de la 6e semaine, époque à laquelle les deux hémisternums ne sont pas encore réunis le cœur est en plein développement et fait une forte saillie dans la future cavité thoracique. Si cette saillie du cœur s'exagère les deux séries costales ne peuvent l'envelopper, les deux hémisternums restent plus ou moins séparés et le cœur se trouve ectopié (1).

De ce qui vient d'être dit, il résulte que les divisions congénitales du sternum peuvent être soit d'origine primitive, dues à un défaut d'évolution du système costo-sternal, soit d'origine secondaire, dues à des *Ectopies du cœur* ou à la *Célosomie.*

---

(1) Voir, sur la tératogénie des fissures sternales par ectopie du cœur Ahlfeld, *Die Missb.* 1882. Elles sont dues très souvent non seulement à un simple excès de volume du cœur qui ne peut être contenu dans la cage thoracique, mais encore à des adhérences contractées par cet organe avec l'amnios.

Voici donc comment nous proposons de classer les cas de division du sternum :

1° Primitive. — Dans ces cas la perforation ou fissure est absolument fermée. Il n'y a pas de hernie des organes.

2° Secondaire. — a). *Par ectopie du cœur.* Dans ces cas la fermeture du thorax est empêchée par la hernie du cœur.
b). *Par célosomie,* Dans ces cas là fissure thoracique est accompagnée d'une fissure ventrale avec hernie des organes abdomino-thoraciques. C'est la célosomie proprement dite avec ses formes si diverses et si nombreuses.

1° Division d'origine primitive (1). — Perforation. — Le degré le plus simple de la division du sternum est la perforation siégeant à un endroit quelconque de la tige sternébrale (xiphisternum le plus souvent).

Les nombreuses dissections de sujets humains que nous avons faites pendant l'hiver 1896-97 et de mûres réflexions, nous ont conduit cependant à admettre un degré encore plus simple de division de l'appareil sternal, c'est ce que nous appellerons les *solutions de continuité du ligament longitudinal postérieur.* Nous n'allons pas nous étendre ici sur ce dispositif que nous avons assez souvent observé chez l'homme et que nous avons déjà décrit au Chapitre III. Contentons-nous simplement de rappeler au lecteur que ces solutions de continuité peuvent se trouver à un niveau quelconque du ligament longitudinal postérieur (moitié inférieure le plus souvent), qu'elles peuvent être uniques ou multi-

(1) Les kystes dermoïdes dits du sternum qui ont fait le sujet de la thèse de Waitz (Paris 1887) ne sont que des kystes présternaux et n'ont rien à voir avec notre sujet.

ples (deux ou plus rarement trois), qu'elles peuvent varier de dimension et de forme, les plus grandes étant oblongues et ayant quatre ou cinq centimètres de long, les plus petites atteignant à peine les dimensions d'une lentille, qu'elles sont en général sur la ligne médiane ou à peu de distance, et qu'enfin elles sont presque toujours traversées par de petits faisceaux fibreux horizontaux analogues en tous points à ceux des perforations du xiphisternum (1). Ces divers caractères, que nous venons d'énumérer, nous font considérer, et avec quelque raison il nous semble, ces solutions de continuité comme l'ébauche la plus simple de la division de l'appareil sternal.

De là nous sommes conduit tout naturellement à l'étude des perforations du sternum.

Parmi ces dernières, les plus communes, et celles qui se rapprochent le plus des solutions de continuité ci-dessus mentionnées, sont les perforations du xiphisternum

Les perforations du xiphisternum sont presque normales chez *l'homme*. Sur 66 cadaves humains (dont 36 hommes et 30 femmes) nous avons trouvé 29 xiphisternums perforés, dont 15 appartenaient à des sujets de sexe masculin et 14 à des sujets de sexe féminin. D'après Riolan la perforation xiphisternale serait plus fréquente chez l'homme que chez la femme ; d'après

(1) Nous avons observé quelquefois des solutions de continuité très en dehors de la ligne médiane ; dans ce cas elles étaient très petites (un ou deux millimètres de diamètre), et ne possédaient pas de ligaments transversaux.

nous, la proportion serait à peu près la même dans les deux sexes. Ces perforations sont le plus souvent uniques ; quelquefois il y en a deux, rarement trois.

	18 cas de perforation unique		
	10 --	—	double
	1 —	—	triple
Total.....	29 cas.		

Parmi ces perforations, il y a lieu de distinguer celles qui sont l'ébauche d'une division de l'os et celles qui sont dues simplement à une irrégularité morphologique, comme on en voit tant dans cette partie du squelette chez l'*Homme*, et les *Anthropoïdes*. Les perforations, ébauche de fissure qui, d'ailleurs, sont les plus nombreuses, sont situées sur la ligne médiane ou à peu de distance (la ligne médiane du xiphisternum est indiquée sur la face antérieure par l'insertion des *ligaments costo-xiphoïdiens*, sur la face postérieure par la terminaison du *ligament longitudinal* qui finit en pointe ou envoie deux faisceaux de part et d'autre de cette ligne virtuelle).

Les perforations uniques sont en général sur la ligne médiane; nous avons cependant trouvé un cas chez un fœtus mâle à terme où une perforation du xiphisternum existait franchement à droite. Cette perforation, de forme oblongue, était assez considérable et traversée par un faisceau ligamenteux horizontal (voy. fig. 56). Avait-on ici affaire à un cas d'irrégularité morphologique, ou à une division latérale du sternum ? Nous pencherions plutôt pour cette dernière hypothèse vu les dimensions considérables de la perfora-

tion, sa forme allongée dans le sens longitudinal et la présence des ligaments transversaux qui la faisaient ressembler en tout point à une perforation médiane.

Quand elles sont au nombre de deux elles se trouvent parfois l'une au-dessous de l'autre sur la ligne médiane et ont alors le sens d'une division du sternum. D'autres fois, et nous en avons un exemple, elles se trouvent situées sur la même ligne horizontale ; ce sont alors, il nous semble, de simples irrégularités morphologiques. L'observation de ce fait que nous possédons, a trait à une petite fille de 6 ans. Les deux perforations sont très petites, du diamètre d'une épingle à peu près, et ne possèdent pas de ligaments transversaux.

Enfin, la seule observation que nous ayons recueillie de perforation triple de l'appendice xiphoïde a pour sujet un fœtus féminin à terme. La perforation supérieure est problablement une ébauche de fissure. Les deux inférieures situées sur la même ligne horizontale et reliées par un sillon curviligne à concavité supérieure, ne peuvent être, d'après nous, que de simples irrégularités.

De tout ceci il résulte que les perforations du xiphisternum sont tantôt, et c'est le cas le plus fréquent, des ébauches de division et alors elles sont de dimensions notables, de forme oblongue, situées, le plus souvent, sur la ligne médiane et traversées par des faisceaux ligamenteux horizontaux ; tantôt de simples irrégularités morphologiques, et alors elles sont situées à un endroit quelconque de l'os, ne possèdent pas de ligaments transversaux et sont de dimensions exiguës.

L'on rencontre parfois cependant des perforations fissurales ayant un diamètre très petit.

Quelquefois, et nous en avons une observation personnelle, la perforation médiane du xiphisternum se continue en bas par une sorte de gouttière qui, comme la perforation, est une ébauche de fissure. D'autres fois, et c'est plus fréquent, au-dessous de la perforation, l'appendice xiphoïde est bifide, cette bifidité représente la fissure sternale inférieure réduite à sa plus simple expression. Très souvent entre les deux branches de division de l'appendice xiphoïde on voit un faisceau ligamenteux transversal analogue à celui qui oblitère d'ordinaire les perforations xiphisternales. Ce faisceau transversal, que nous retrouvons dans les solutions de continuité du ligament longitudinal postérieur et dans les cas de perforation du xiphisternum, nous semble devoir être interprété comme l'ébauche de la membrane fibreuse qui oblitère normalement les fissures d'origine primitive du sternum.

Tout ceci contribue à prouver, il nous semble que, sauf les cas d'irrégularité morphologique, la perforation du xiphisternum doit être considérée comme une division à son moindre degré.

L'appendice xiphoïde des animaux a une forme plus définie et plus fixe que celui de l'homme. Les *Singes anthropoïdes* seuls sont sujets à peu près aussi fréquemment que l'*Homme* aux perforations et aux irrégularités de toutes sortes. Nous avons constaté des perforations chez l'*Orang*, le *Chimpanzé* et surtout le *Gorille*. Un *Gorille* examiné par nous possédait même deux perforations du xiphisternum situées l'une au-des-

sous de l'autre. Toutes les perforations du xiphisternum observées par nous chez les *Anthropoïdes* étaient d'une façon générale des perforations d'origine fissurale.

Chez les autres animaux de la série cette anomalie est infiniment plus rare. Nous l'avons rencontrée une fois chez un *Cynocéphale babouin ;* elle siégeait dans la partie cartilagineuse du xiphisternum. Une autre fois, nous l'avons vu chez *Macroscelides typus* (2 exemples). Nous l'avons vue encore chez *Hydrochoerus capybara* (1 exemple); elle siégeait à la réunion de la portion osseuse et de la portion cartilagineuse du xiphisternum. Burne [20] l'a vue dans les mêmes conditions chez le *Lapin.* De Blainville en figure également quelques exemples. Enfin un *Chien* disséqué par nous possédait, sur la palette terminale de son appendice xiphoide, une petite dépression avec amincissement du cartilage, ébauche de perforation.

Les perforations du mésosternum sont infiniment plus rares que celles du xiphisternum. Sur les 100 squelettes de malfaiteurs, collectionnés par Tenchini, Taruffi n'en a trouvé que deux cas. Nous-même nous n'en avons pas trouvé un seul sur les 89 sternums humains que nous avons examinés à la Faculté de Médecine de Lyon (66 dissections et 23 squelettes). Mais sur 123 squelettes exotiques examinés dans les galeries d'Anthropologie du Muséum d'Histoire naturelle de Paris, nous avons rencontré 7 fois cette anomalie. Hunauld, Sandifort, Civinini, Hyrtl cités par Taruffi, Vrolik et d'autres, l'ont aussi rencontrée. Dans le cas de Vrolik la perforation avait 2 à 3 millimètres de diamètre.

Un squelette d'*Orang* femelle, observé par nous au Musée de zoologie de la Faculté de Médecine de Lyon, présente, au milieu de son mésosternum, au niveau et un peu au-dessus de la quatrième côte, une perforation circulaire pouvant donner passage à une allumette à peu près. Au-dessous de cette perforation le mésosternum s'élargissait considérablement et était creusé d'une petite fosssette allongée en gouttière se continuant avec la perforation ci-dessus indiquée.

Les *Cétacés cétodontes* sont, on le sait, très sujets aux perforations du mésosternum. Elles sont même si fréquentes chez eux que l'on ne peut véritablement pas qualifier leur présence de fait monstrueux. A quoi tient donc cette fréquence, chez les *Cétodontes*, d'une disposition si rare chez les autres mammifères? P. Albrecht nous l'apprend [4] : d'après lui, chez les *Cétodontes* toutes les copules intercostales d'un même côté se réunissent pour former un hémisternum qui s'ossifie complètement avant que de se réunir sur la ligne médiane avec son semblable. Chez les autres *Mammifères*, au contraire, on sait que les deux hémisternums cartilagineux se réunissent d'abord l'un à l'autre et ce n'est qu'après que cette réunion s'est effectuée que l'ossification commence. Ce mode de développement particulier aux *Cétodontes* entraîne, on le conçoit, une remarquable prédisposition aux fissures.

La manifestation la plus légère de cette prédisposition se rencontre dans la forme qu'affectent d'ordinaire les sternèbres de ces animaux. Celles de notre *Delphinus delphis* par exemple, présentaient une légère gout-

tière longitudinale et des échancrures supérieure et inférieure. Cette disposition n'était nullement d'ailleurs particulière à notre sujet; elle est commune à tous les *Cétodontes* comme on peut s'en rendre compte en feuilletant l'atlas de P. Gervais et Van Beneden.

Un degré de plus et nous avons la perforation du mésosternum. Cette perforation, nous l'avons dit plus haut, est assez commune. P. Gervais et Van Beneden la figurent chez *Ziphius cavirostris*, *Berardius Arnuxii, Oulodon Grayi*, *Monodon monoceras, Hyperoodon Butzkopf, Globiocephalus melas*. Très souvent même elle est multiple : l'*Hyperoodon* représenté par P. Gervais et Van Beneden possède deux perforations, le *Berardius* en possède quatre et le *Ziphius* cinq. Dans les cinq premiers exemples que nous citons, ces perforations sont à cheval sur les articulations intersternébrales. Dans l'autre cas (*Globiocephalus melas*) elles sont au nombre de deux et siègent en plein corps de la deuxième et de la troisième sternèbre. Sur un squelette du même animal appartenant au Muséum de la ville de Lyon nous avons constaté la présence d'une perforation unique semblable à celles qui existent dans le cas de P. Gervais et Van Beneden et siégeant sur la deuxième sternèbre.

Les perforations du mésosternum des *Cétacés cétodontes* sont donc de deux sortes : les unes siégeant aux extrémités sternébrales et semblant plus particulièrement caractériser les *Ziphioïdes*; les autres siégeant en plein sur le corps de la sternèbre. Toutes deux sont des formations fissurales.

Ce sont encore les *Cétacés* et cette fois les *Mysticètes*

aussi bien que les *Cétodontes* qui vont faire les frais de notre étude des *perforations du Manubrium.*

Chez les *Mysticètes* les perforations du manubrium se rencontrent très souvent. Mais elles n'ont pas, comme il a été dit plus haut, la valeur d'un caractère spécifique.

Il en est de même pour les *Cétodontes.* Notre *Delphinus delphis* possédait une perforatiou très nette du manubrium ; notre *Delphinus tursio* n'en possédait pas. Van Beneden et P. Gervais multiplient dans leur atlas les exemples de perforation manubriale. Ils l'ont rencontrée chez *Physeter australis, Lagenorhynchus leucopleurus*, *Sotalia Guyanensis*, *Pseudorca crassidens* et *meridionalis, Globiocephalus melas, Phocaena communis* et parmi les *Cétodontes* fossiles *Squalodon Grateloupi.*

La perforation du manubrium n'a jamais été rencontrée à notre connaissance chez d'autres mammifères que les *Cétacés.* Nous avons cependant observé, au Muséum de la ville de Lyon, un squelette de *Gorille* qui possédait à la base de son manubrium une dépression assez profonde, ébauche probable de perforation.

Fissures. — Des perforations nous passons naturellement aux fissures.

Les fissures simples ou primitives du sternum sont ordinairement fermées par une lame de tissu fibreux empêchant l'issue des organes au dehors. Elles ne sont pas extrêmement fréquentes chez l'homme : Is. G. St.-Hilaire [51] n'en cite que quelques cas dont un héréditaire (Obs. de Sénac).

Nous inspirant des idées d'Is. G. St.-Hilaire et de

TARUFFI [111], nous diviserons les fissures médianes du sternum en :

Fissures supérieures;
Fissures inférieures;
Fissures supérieures et inférieures combinées;
Fissures totales.

Les fissures supérieures du sternum ont été assez souvent observées. En voici quelques exemples.

CULLERIER cité par Is. G. ST-HILAIRE et par TARUFFI rapporte le cas d'une femme de 31 ans, robuste cultivatrice, qui possédait un sternum bifurqué en haut : au niveau de cette bifurcation les pulsations de la crosse aortique soulevaient la peau.

SASKE, cité par TARUFFI, a observé un sujet possédant un fissure du sternum qui se prolongeait jusqu'à un petit cartilage, ébauche de l'appendice xiphoïde.

HAMERNICK, cité par TARUFFI, rapporte le cas d'un sujet dont le sternum présentait une fissure supérieure en V se prolongeant jusqu'à un petit cartilage qui représentait l'appendice xiphoïde. La largeur maximum de cette fissure était de 11 centimètres.

FORSTER, cité par TARUFFI, donne l'observation d'une fissure en V qui se trouvait fermée par une membrane fibreuse très nette. Le xiphisternum était bifide, ce qui fait que l'on pourrait peut-être classer ce cas parmi les fissures supérieures et inférieures combinées.

HECKER et BUHL, cités par TARUFFI et par AHLFELD ont observé un cas de fissure supérieure du sternum chez l'homme accompagné, comme celui de FORSTER, de division de l'appendice xiphoïde (voy. fig. 57). Sur le

mésosternum on voyait un sillon à apparence cicatricielle auquel la peau était adhérente et qui était probablement le vestige d'une ancienne fissure médiane guérie en partie pendant le cours de la vie intra-utérine.

MM. F. et J. Regnault [100] ont observé, au Musée de Toulon, un squelette humain dont le manubrium sterni présentait une échancrure très accentuée.

Gurlt [49] cite le cas d'un *Veau* chez lequel le sternum était fendu jusqu'à l'appendice xiphoïde ; la fissure était masquée par la peau.

Murie [83], décrivant l'anatomie d'un *Antilocapra americana* qu'il eut l'occasion de disséquer, nous dit que le manubrium de cet animal était bifide.

Nous possédons une observation de fissure supérieure du sternum chez l'homme et portant seulement sur la moitié du manubrium (sujet du Musée Dupuytren de Paris).

La fissure sternale supérieure existe souvent, comme nous l'avons dit plus haut, mais sans constituer un caractère spécifique chez les *Cétacés* et plus particulièrement chez les sujets jeunes. En feuilletant l'atlas de Van Beneden et P. Gervais nous l'avons vue représentée chez *Megaptera Lalandii, Balaenoptera musculus*, et parmi les *Cétodontes* chez *Hyperoodon Butzkopf, Ziphius cavirostris, Berardius Arnuxii, Inia Geoffrensis*, etc., etc. Nous-même, nous l'avons constatée, mais à un faible degré, sur deux squelettes de *Monodon monoceras* (mâle et femelle) que possède le Muséum de la ville de Lyon.

Elle existe à l'état normal chez les *Mycètes*.

Les fissures inférieures du sternum ont comme degré le plus simple la bifidité de l'appendice xiphoïde que l'on rencontre si souvent chez l'homme : sur 66 cadavres humains, nous l'avons en effet observée quatorze fois. Quelquefois la courte fissure xiphisternale est surmontée d'un trou qui n'en est que la continuation La plupart du temps entre les deux branches de division du xiphisternum, on aperçoit des faisceaux ligamenteux transversaux analogues à ceux qui brident, comme nous l'avons déjà dit plus haut, les perforations xiphisternales ; les uns et les autres nous semblent, nous le répétons, devoir être considérés comme l'ébauche de la membrane fibreuse qui obture en général les fissures du sternum et empêche l'issue au dehors des organes viscéraux.

Il faut se garder de confondre les fissures du xiphisternum avec certaines irrégularités de cette pièce qui peuvent à première vue en imposer pour des cas de division. La figure [55] de la planche IV tirée de nos observations personnelles (Homme de 42 ans) représente un xiphisternum qui semble posséder une courte fissure. Il n'en est rien : un examen plus approfondi permet, en effet, de constater que la pseudo-fissure est en dehors de la ligne médiane et que les véritables formations fissurales sont ici représentées par les deux perforations. On a donc affaire ici à une simple irrégularité morphologique ou tout au plus à une fissure latérale.

Chez les animaux, la bifidité de l'appendice xiphoïde est bien plus rare que chez l'homme. Parmi les *Primates* nous l'avons constatée une fois chez *Troglo-*

dytes calvus, Cynocephalus babuin et *Lemur macaco.* Parmi les *Chéiroptères* une fois à l'état d'ébauche chez *Phyllostoma perspicillatum.* Parmi les *Carnassiers* une fois chez *Herpestes griseus, Otaria jubata, Trichechus Rosmarus.* Parmi les *Rongeurs* une fois chez *Mus decumanus, Myoxus nitella, Sciurus vulgaris.* Parmi les *Siréniens* une fois chez *Manatus americanus.* Parmi les *Edentés* elle est normale chez le *Pangolin.* Pour ce qui est des *Cétodontes,* ajoutons que la dernière pièce de leur sternum présente souvent une fissure inférieure. C'est ce que nous avons constaté sur notre *Delphinus tursio* et sur les deux *Monodon* du Muséum de la ville de Lyon. Les squelettes de *Ziphius cavirostris,* d'*Hyperoodon Butzkopf,* de *Berardius Arnuxii,* de *Delphinus delphis,* de *Lagenorhynchus leucopleurus* et *Eschrichtii,* de *Globiocephalus melas* et de *Phocaena communis,* figurés dans l'atlas de Van Beneden et P. Gervais, présentent la même particularité.

La fissure inférieure du sternum dépassant les limites de l'appendice xiphoïde est une monstruosité relativement rare. Voici cependant quelques observations empruntées par nous à différents auteurs.

Vrolik a observé un cas déjà rapporté par nous tenant le milieu entre « l'absence simultanée du xiphisternum et du mésosternum » et l'anomalie qui nous occupe.

Regis [99] vit deux jeunes chiens chez lesquels le sternum était divisé presque totalement; les deux hémisternums n'étaient soudés qu'en avant au niveau de l'insertion de la première paire de côtes. Le thorax était fermé par une membrane.

Nous n'avons jamais par nous-même constaté de fissure inférieure du sternum s'étendant au-delà de l'appendice xiphoïde.

Les fissures supérieures et inférieures combinées sont caractérisées par ce fait que, dans leur portion moyenne, les deux hémisternums restent réunis l'un à l'autre par un pont osseux ou cartilagineux.

Nous avons une observation personnelle de cette anomalie. Le sujet de cette observation est un *Mouton* qui outre sa fissure sternale était atteint de *Mélomélie*. Il a été décrit à ce point de vue par M. L. Blanc (*Annales de la Soc. Linéenne de Lyon*, 1891) qui nous a communiqué la pièce dont il va être question ici. En jetant les yeux sur notre figure 54 on peut se rendre compte que notre sujet était en réalité atteint de deux fissures sternales : l'une supérieure provenant de l'écartement des deux premières hémisternèbres, l'autre inférieure, beaucoup plus considérable, comprenant tout le reste du sternum. Le pont siégeait à peu près au niveau de la deuxième sternèbre, et la réunion des deux hémisternums se faisait par l'intermédiaire d'une pièce impaire. La fissure inférieure était obstruée par une membrane fibreuse assez forte. L'animal avait vécu plusieurs mois.

Quelquefois la fissure supérieure, sans être compliquée d'une fissure inférieure bien nette, est accompagnée de simple bifidité de l'appendice xiphoïde. C'est le cas des observations d'Hecker et Buhl, de Forster citées plus haut. On peut y voir à la rigueur des cas de fissures supérieures et inférieures combinées.

La fissure totale du sternum se trouve rarement isolée chez un sujet. Toutefois voici quelques observations où la fissure totale du sternum s'est présentée indépendamment de toute autre autre malformation du corps.

Sénac cité par Is. G. Saint-Hilaire a observé chez tous les membres d'une même famille, une fissure sternale complète, fermée par une membrane.

Vrolik cite le cas d'un *Agneau* qui possédait une fissure complète du sternum ; l'hémisternum de droite possédait cinq noyaux d'ossification, celui de gauche n'en possédait que quatre.

Les monstres simples *Omphalosites* présentent très souvent cette anomalie. Ainsi on trouve des cas tels que les suivants : Vrolik a observé un monstre *acéphale* privé de tête et de membres supérieurs et qui présentait une fissure médiane complète du sternum. Un autre monstre, observé par le même auteur, également *acéphale* mais pourvu de membres supérieurs, présentait une fissure sternale totale. En haut entre les deux hémisternums s'étendait une membrane fibreuse. Le même auteur encore relate sous le titre de « *Extremitates truncatae* », le cas d'un enfant qui possédait une fissure complète du sternum. Les deux hémisternums étaient réunis l'un à l'autre par une toile fibreuse. Nous-même nous avons observé au Musée de l'Ecole Vétérinaire de Lyon le squelette d'un *Veau mylacéphale* qui présente une fissure médiane complète du sternum. Les deux hémisternums sont fort distants l'un de l'autre : celui de gauche contient deux noyaux d'ossification, celui de droite n'en contient

qu'un. De chaque côté il y a six côtes sternales et de chaque côté également le premier arc costal s'arrête avant d'atteindre l'hémisternum correspondant. Sur le bord de chaque hémisternum on peut voir un tubercule cartilagineux répondant à la sternocôte avortée. Pas de trace d'appendice xiphoïde (voy. fig. 53).

Citons enfin, comme dernière variété de fissure sternale la *fissure dite en sablier* dont Ramirez; cité par Taruffi, a observé un cas. C'était celui d'un homme de 75 ans qui possédait le long du sternum un canal divisant l'os suivant la ligne médiane. Ce canal avait à sa partie supérieure une largeur de 4 centimètres et, au niveau de la troisième et de la quatrième côte, il se rétrécissait de façon à ne pas permettre l'introduction d'un doigt; il recommençait ensuite à s'élargir et, arrivé à la hauteur de la sixième côte, il se changeait en une dépression qui se perdait dans la région épigastrique. Avec les mouvements respiratoires ce canal s'élargissait et se rétrécissait.

On a souvent dit et on répète toujours que la fissure du sternum se trouve à l'état normal chez le *Cachalot*. Ce dire ne nous semble pas exact. La perforation seule existe chez les *Cétodontes* et pendant l'âge moyen de la vie seulement.

Avant d'en finir avec les fissures simples du sternum mentionnons la présence de cicatrices en forme de sillon ou de gouttière tout le long du sternum et provenant d'anciennes fissures s'étant cicatrisées à un moment quelconque de la vie intra-utérine. Comme exemple de cette particularité citons encore une fois

l'observation d'Hecker et Buhl à laquelle nous renvoyons le lecteur.

2° **Divisions d'origines secondaires.** — Les divisions du sternum d'origines secondaires peuvent être dues comme nous l'avons dit plus haut, soit à l'ectopie du cœur, soit à l'atrésie de l'amnios (*Célosomie*).

a). Division secondaire a une ectopie du cœur. — La hernie du cœur au dehors de la cage thoracique peut en s'accomplissant faire subir aux parties avoisinantes les modifications les plus diverses. Les cas dans lesquels le cœur fait hernie au cou, à l'épigastre ou à travers une solution de continuité dans le diaphragme, sans changements morphologiques du sternum, n'entrent pas dans les limites du cadre que nous nous sommes tracé. Nous ne reviendrons pas non plus sur les cas d'absence totale ou partielle du sternum due à une ectopie du cœur, des observations de cette monstruosité ont déjà été citées dans le cours de ce chapitre. Nous ne nous occuperons ici que des divisions médianes du sternum. Tantôt ce sont des fissures supérieures, inférieures, ou totales ; tantôt de simples solutions de continuité arrondies, de dimensions suffisantes pour le passage des gros vaisseaux de la base.

Les premiers sont morphologiquement identiques aux divisions d'origine primitive.

Un seul cas mérite qu'on s'y arrête : c'est celui où le sternum possède une perforation arrondie, livrant passage aux vaisseaux de la base. Nous avons eu le bonheur d'observer un cas de ce genre sur une pièce sèche du Musée d'anatomie de l'École Vétérinaire de Lyon qui nous a été aimablement communiquée par

M. L. Blanc. Cette pièce provient d'un veau mort-né. La perforation est à peu près ronde, légèrement allongée cependant dans le sens vertical (D L = 4 centimètres, D T = 3 centimètres). Elle commence au-dessus de la première sternèbre pour s'arrêter à la cinquième (autrement dit, elle porte sur les sternèbres 2, 3 et 4). Les bords de la perforation sont larges, épais et ressemblent presque à des faces. Il semblerait que les bords internes des noyaux d'ossification se soient épaissis, en quelque sorte moulés sur les gros vaisseaux de la base du cœur. Tout le long de ces bords les angles sont émoussés, les surfaces arrondies et polies et l'on peut supposer que cette manière d'être particulière est due aux frottements répétés qu'ils avaient à subir; contre-coup des pulsations cardiaques (voy. fig. 59).

On trouve dans l'atlas de Gurlt (*H. der Pathol. Anat.*) une figure reproduite par Zundel (*Dict. de Chir. et Méd. Vét.*), représentant la dissection d'un monstre identique à celui qui a fourni le sternum que nous venons de décrire.

b). Division secondaire par célosomie. — L'atrésie de l'amnios empêche, comme nous l'avons dit, l'inflexion des arcs costaux et la réunion des deux hémisternums en avant du rachis. Suivant le degré de cette atrésie, nous pouvons avoir différentes formes: si elle est peu accentuée, on a la simple fissure thoraco-abdominale avec ectopie de la masse viscérale (*Célosome proprement dit*); si elle l'est davantage, les côtes ne peuvent dépasser la position horizontale (*Dracontosome*); si elle l'est encore davantage, non seulement les arcs

costaux ne peuvent s'infléchir en avant, mais ils sont sollicités à s'infléchir en arrière et l'on peut se trouver en face d'un complet retournement de l'individu (*Streptosome*, *Sigmosome*, *Chélonisome, Strophosome*) ce qui s'accompagne d'ordinaire de déformation et de torsion portant sur différentes parties du squelette et sur lesquelles nous n'avons pas à nous appesantir. Le degré ultime de la célosomie est constitué par la reformation du sternum en arrière (ou au-dessus) du rachis.

On conçoit donc, d'après ce qui vient d'être dit, que l'on puisse, chez les *Célosomiens*, rencontrer des sternums aux formes les plus bizarres et les plus variées. Tantôt c'est une simple fissure thoraco-abdominale complète ou incomplète. D'autres fois, au contraire, par le fait de l'incurvation des côtes dans un sens opposé au sens normal c'est, comme nous venons de le dire, la reformation du sternum en arrière du rachis. Entre ces deux extrêmes on peut avoir tous les intermédiaires : les hémisternums occupant toutes les positions possibles entre la normale et la position de reformation.

Très souvent dans les cas d'éventration thoraco-abdominale, la ligne de division au lieu de coïncider avec le grand axe du sternum passe soit à droite, soit à gauche, de telle sorte que tous les noyaux d'ossification se trouvent contenus dans un même hémisternum, tandis que l'autre est entièrement cartilagineux. Ce sont des cas indubitables de *pleurosomie*, si l'on s'en rapporte à la stricte signification des mots. Toutefois, ils se rapprochent tellement des cas de *Célosomie* par division

médiane du sternum, que nous les décrirons avec ces derniers, nous réservant de traiter plus loin, sous le titre de *Pleurosomie,* les cas de division franchement latérales du thorax, dans lesquels le sternum tout entier est projeté d'un côté, tandis que de l'autre les arcs costaux restent flottants.

On peut voir également le sternum manquer totalement, les côtes étant toutes libres d'attache les unes avec les autres.

Le sternum peut donc, chez les Célosomiens, se comporter de façons bien différentes au point de vue du siège de la fissure : tantôt il se divise simplement sur la ligne médiane, les deux hémisternums restant libres; d'autres fois, ces deux hémisternums, par le fait d'une torsion bizarre des côtes, se rejoignent au-dessus du rachis et la cage thoracique est ainsi reformée à l'inverse de l'état normal ; parfois aussi la division se fait latéralement; parfois enfin le sternum peut manquer tout à fait.Le plus souvent, lorsqu'il existe, il est déformé au point d'être à peine reconnaissable.

Nous ne séparerons pas ici les diverses variétés de *Célosomie*, nous rappelant que dans cette catégorie de monstres la malformation du sternum n'occupe qu'une place secondaire, la première étant réservée à l'éventration. Les observations que nous allons donner sont toutes, sauf une, des observations personnelles, prises sur des pièces appartenant au Musée de l'Ecole Vétérinaire de Lyon.

α). Le jeune *Veau,* sujet de cette première observation, est un monstre *célosomien-strophosome;* il pos-

sède une fissure sternale inférieure commençant au-dessous de la quatrième sternèbre et, en plus de cela, une incurvation latérale de la colonne lombaire. L'appendice xiphoïde a complètement disparu. Ce monstre nous représente le premier degré des déformations que peut subir le sternum dans la *Célosomie*.

β). Notre deuxième observation a trait à un *Veau célosomien-strophosome* chez qui la fissure sternale est plus étendue que dans le cas précédent : la division au lieu de commencer à la 5e sternèbre commence à la 3e et les côtes les plus postérieures semblent avoir déjà des tendances à se redresser et à se retourner sur le dos. Le sujet est, à proprement parler, un *pleurosome* car à partir de la troisième côte, les noyaux sternébraux sont tout entiers contenus dans l'hémisternum de droite, celui de gauche restant entièrement cartilagineux et étant d'ailleurs beaucoup moins large que celui de droite. L'appendice xiphoïde est situé tout entier à droite et ne participe pas à la division. Comme caractères généraux, ce monstre est à peu près semblable au précédent : nous y voyons la même incurvation latérale de la colonne lombaire.

γ). Nous avons eu le bonheur de posséder frais et recouvert de ses parties molles le sujet de cette observation, ce qui nous a permis d'en faire une dissection soignée. C'était un *Veau célosomien strophosome*. La division du sternum était complète ; toutes les côtes étaient redressées et présentaient une tendance marquée à se retourner sur le dos; seule, la première affectait à peu près la disposition normale; le scapulum et les membres antérieurs étaient enfermés dans

cette sorte de cage thoracique ectodermique; la tête et les membres pelviens ne présentaient pas de déformation particulière. La masse des viscères abdominaux pendait à l'extérieur, l'éventration était complète. Les deux hémisternums étaient simplement reliés en avant l'un à l'autre par un trousseau fibreux. Celui de droite, le plus considérable, contenait tous les noyaux d'ossification sternébraux au nombre de 7 (le dernier étant celui du xiphisternum); l'appendice xiphoïde existait tout entier à droite. Nous avions donc ici encore affaire à un cas de *pleurosomie*. L'hémisternum de droite n'ayant pu s'allonger suffisamment, pour suivre l'évolution des arcs costaux, s'était rompu au niveau du deuxième espace intercostal et la solution de continuité était comblée par quelques fibres ligamenteuses. Les muscles avoisinant le sternum ne présentaient rien de particulier; seul le diaphragme affectait une disposition intéressante : en haut ce muscle s'insérait comme normalement à la colone vertébrale et aux côtes, puis étendait de là ses insertions tout le long des deux hémisternums, formant ainsi une sorte de voile qui empêchait l'ectopie du cœur et des poumons.

δ). Nous empruntons à M. L. Blanc [15] cette quatrième observation. Elle a trait à un *Veau célosomien chélonosome*. Le sujet en question était complètement retourné; le sternum ne s'était cependant pas reformé au-dessus de la colonne vertébrale : les deux hémixiphisternums étaient seuls coalescents. Voici d'ailleurs la description qu'en donne l'auteur : « Le rachis présentait plusieurs incurvations latérales et était replié au

niveau des lombes, de telle sorte que le bassin, les membres postérieurs et la queue venaient se loger dans un thorax formé par les côtes redressées. Chacune des deux séries de côtes était bordée par une moitié du sternum : à droite cette pièce était cartilagineuse

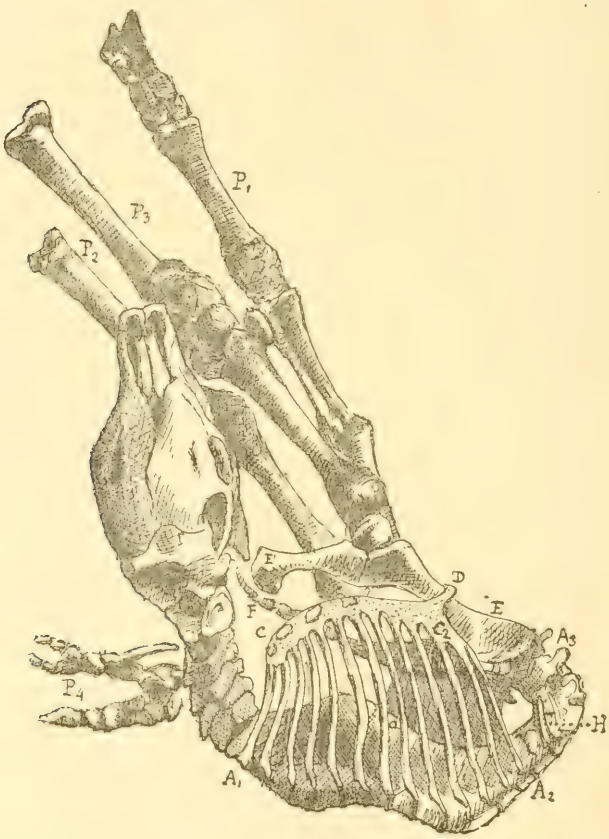

et renfermait quatre noyaux osseux, à gauche elle était complètement ossifiée. En outre, les deux moitiés du sternum étaient réunies en arrière par une bride cartilagineuse passant au-dessus du bassin. »

Nous donnons d'ailleurs, d'après cet auteur, une vue en profil de ce monstre.

ε). L'animal, sujet de cette cinquième observation, est un *Veau célosomien streptosome.* Il est complètement retourné ; les côtes recourbées en sens inverse forment au-dessus de la colonne vertébrale une sorte de cage thoracique tapissée en dedans par la peau. Par le fait d'une incurvation latérale de la colonne cervicale, la tête et les membres pectoraux se trouvent à son intérieur. Les côtes sont au nombre de 13. Toutes celles d'un même côté, sauf la 13e, sont coalescentes par leurs prolongements cartilagineux, qui forment en se confondant une plaque cartilagineuse unique interposée entre les deux séries d'arcs costaux et formant une sorte de pont au-dessus et en avant de la tête de notre sujet. Cette formation cartilagineuse représente les deux hémisternums confondus ; elle contient cinq noyaux d'ossification disposés comme le montre la figure 58. La ligne pointillée est la ligne de séparation probable des deux hémisternums. Certains de ces noyaux semblent formés chacun de deux noyaux confondus en un seul ; de chaque côté de la ligne il existe quatre points d'ossification. Il n'y a pas la moindre trace d'appendice xiphoïde. Nous avons ici affaire à un cas très net de reformation du sternum au-dessus du rachis.

ζ). Cette dernière observation enfin a trait à un *Mouton célosomien chélonisome* chez qui la ligne de division du sternum, au lieu d'être médiane, siège nettement à gauche au niveau des articulations chondro-costales. C'est donc, à proprement parler, à un pleurosome que nous avons affaire ici. Les côtes sont redressées et, dans le thorax ectodermique qu'elles forment sont enfermés les membres thoraciques et le train

postérieur. Le sternum est tout entier attaché à la série des côtes de droite. Il contient cinq centres d'ossification. Les côtes de gauche se terminent librement et ne semblent pas posséder d'extrémités cartilagineuses (1).

Ces observations que nous venons de citer mettent sous les yeux du lecteur les différents degrés de la *Célosomie*. Dans le premier cas, la fissure sternale est légère; dans le deuxième, elle est plus accentuée ; dans le troisième, elle est totale; dans le quatrième, enfin, le retournement complet de l'individu est effectué; et, dans le cinquième, le sternum s'est reformé par dessus le rachis.

Rappelons, pour mémoire, qu'Otto cite dans son ouvrage un assez grand nombre de cas de *Célosomie* observés tous chez le *Veau*. Dans un de ces cas (obs. 530) le sternum était complètement absent.

On cite quelques cas de *Célosomie* chez l'*Homme* (2).

§ 13. — Divisions latérales du sternum. Pleurosomie.

Le terme *pleurosomie* a beaucoup plus de compréhension que le terme *division latérale du sternum*. En effet, au sens strict du mot, *pleurosomie* veut dire

(1) Dans le paragraphe 13, il est dit que, dans un cas semblable, les arcs costaux se terminent d'ordinaire par une extrémité cartilagineuse. Cette extrémité cartilagineuse a peut-être disparu dans le cas actuel par le fait de la macération.

(2) Les *Ruminants* et en particulier les *Bovidès* sont de tous les animaux les plus exposés à la célosomie. Is. G. St Hilaire avait déjà fait cette remarque en 1830.

fissure latérale du thorax. Or, la ligne de division peut s'éloigner plus ou moins de l'axe médian : si elle s'en éloigne peu, nous avons la division latérale du sternum si elle s'en éloigne davantage, nous avons la fissure latérale du thorax proprement dite, arrêt de développement des cartilages costaux.

α. — Premier degré. — *Fissure latérale du sternum.* — Comme la fissure médiane, la fissure latérale du sternum peut être supérieure, inférieure ou totale. Nous en avons cité quelques exemples au paragraphe des *Célosomies* (obs. 2, 3, 4); nous n'y reviendrons pas ici.

Formant la transition entre le premier degré et le deuxième, est la fissure latérale du thorax par *absence totale ou partielle d'un hémisternum.* Vrolik rapporte le cas déjà cité d'un enfant possédant un manubrium seul muni de deux côtes. Du côté gauche, les sternocôtes suivantes se réunissaient en une bande cartilagineuse qui allait rejoindre le manubrium. Du côté droit, les sternocôtes étaient libres les unes des autres. Le sujet de cette observation présentait donc l'absence partielle d'un hémisternum.

Citons encore le cas de Martin et Letulle [74] qui ont eu le bonheur de pouvoir faire de leur sujet une dissection complète. Il s'agissait d'un enfant possédant à gauche une ouverture dans la paroi thoracique. L'orifice était limité par le rebord des côtes arrêtées dans leur développement « tout près des articulations chondro-costales, » disent les auteurs. Le membre supérieur gauche était absent. L'hémisternum droit était complet et normal. A gauche la clavicule existait

bien développée et possédant son articulation avec le sternum. A partir de là l'éventration commençait, les côtes n'atteignaient plus le sternum et l'hémisternum de gauche était simplement représenté par deux noyaux cartilagineux. Les muscles étaient normaux à droite. A gauche le grand pectoral était confondu avec le deltoïde et aboutissait par sa partie externe à une bande aponévrotique qui lui était commune avec ce dernier muscle. Par sa partie interne il s'insérait à un des noyaux cartilagineux, reste de l'hémisternum de gauche.

La place de cette observation est, comme on peut s'en rendre compte, assez délicate à trouver ; nous avons cru devoir la reproduire ici à cause de l'absence partielle de l'hémisternum et d'une série de sternocôtes quelle relate.

Nous ne connaissons pas de cas d'absence totale d'un hémisternum.

β.— Deuxième degré. *Fissure latérale du thorax.* Dans le deuxième degré, la fissure porte sur les cartilages costaux. Porte-t-elle en plein sur les cartilages ? Coïncide-t-elle, au contraire, avec les articulations sterno-chondrales ou chondro-costales. Dans un mémoire sur les anomalies des côtes, Lebocq [65] insiste particulièrement sur ce point, à savoir, que dans les cas de non développement d'une côte il reste toujours un petit tubercule cartilagineux sur le bord sternal. De là nous pouvons conclure que la fissure du deuxième degré ne passe pas par les articulations chondro-sternales, mais plus en dehors. Elle ne semble pas non plus passer par les articulations chondro-costales.

Reverdin [101], en effet, qui relate l'absence de deux cartilages costaux, nous dit que sur le bord sternal et à l'extrémité des côtes on voyait de petits tubercules cartilagineux. Tous les autres cas de cette anomalie que nous avons pu réunir présentent la même disposition. Nous avons donc tout lieu de supposer que la fissure latérale du deuxième degré passe à travers les sternocôtes, laissant en dedans et en dehors de petits tubercules cartilagineux, restes proximaux et distaux de ces sternocôtes.

La première ébauche de la fissure latérale du deuxième degré est le non-développement du premier arc costal qui n'atteint pas le sternum. D'autres fois la solution de continuité porte sur des arcs costaux autres que le premier. Dans le cas de Reverdin, mentionné plus haut, ce sont les troisième et quatrième sternocôtes qui sont touchées. (Le sujet présentait en plus l'absence complète du grand et du petit pectoral.) Dans un cas d'Otto (Obs. 238, *Monstrum humanum perochirum*) ce sont les première, deuxième et troisième.

Un cas de Vrolik (Obs. 24) devrait peut-être être rangé parmi les cas d'absence partielle d'un hémisternum. Il s'agit d'un enfant nouveau-né chez qui le sternum normal à gauche n'est réuni aux côtes droites que par le premier cartilage. La figure que Vrolik donne de cette monstruosité est totalement insuffisante pour permettre de discerner s'il a eu affaire à une fissure latérale droite du deuxième degré ou à une absence partielle de l'hémisternum droit.

Notre observation 6 de *Célosomie* pourrait aussi

être classée parmi les cas de fissure latérale du thorax (2e degré).

Avant d'en finir avec l'étude des fissures latérales du thorax signalons ce fait, à savoir, qu'elles sont situées le plus souvent à gauche. Ajoutons aussi que quoique pouvant être primitives, elles sont généralement sous la dépendance de la *Célosomie* (*pleurosomie*).

§ 14. — Cyphose du sternum.

Avec cette anomalie nous entrons dans l'étude des vices d'évolution du sternum.

La cyphose congénitale du sternum, appelée encore sternum concave ou thorax inbutyforme, est une malformation assez rare et qu'il faut se garder de confondre avec diverses difformités acquises de l'appareil costo-sternal d'origine pathologique ou professionnelle.

D'après Taruffi, on en connaîtrait 26 observations dont une paraitrait plus intéressante que les autres, parce que chez le sujet en question la fossette sternale grandit jusqu'à l'âge de 20 ans. Elle est due à un anonyme français *(Gazette des Hôpitaux*, 1860*)*.

Aux cas cités par Taruffi, qu'il nous soit permis d'ajouter une observation personnelle. C'est celle de deux frères jumeaux qui possédaient tous deux la même excavation congénitale du sternum ; le point le plus profond de cette excavation était situé à peu près au niveau de l'articulation mésosterno-xiphisternale.

Des observations de cette anomalie voici les conclusions que nous tirons avec Taruffi : l'excavation est généralement sur la ligne médiane ; son point le

plus profond correspond d'habitude à l'articulation mésosterno-xiphisternale; sa profondeur varie entre 5 et 7 centimètres arrivant parfois à 8; son diamètre longitudinal, qui est toujours supérieur au diamètre transverse, oscille entre 16 et 25 centimètres. Cette malformation est plus fréquente dans le sexe mâle (sur 28 observations, dont deux qui nous sont personnelles, on compte 24 hommes et 4 femmes).

§ 15. — Lordose du sternum.

Si la concavité du sternum n'est pas toujours pathologique et si l'on en rencontre des cas indubitablement congénitaux, il n'en n'est peut-être pas de même pour la convexité de ce même os (*Chickenbreast*).

En 1825 Louis signalait, chez certains sujets, l'acuité de l'angle manubrio-mésosternal et donnait cette disposition comme un signe avéré de tuberculose pulmonaire. Braune étudia les variations de cet angle chez l'homme.

Après eux d'autres auteurs constatèrent des malformations souvent analogues, parfois plus accentuées et s'étendant à l'os tout entier, comme dans les cas cités par Serrier (article sternum du *Dict. Dechambre*) par exemple et dans un cas observé par nous-même sur un cultivateur breton. Mais n'a-t-on pas affaire dans tous ces cas à des malformations d'origine rachitique? Voilà ce que nous ne pouvons trancher et qu'il sera toujours difficile de savoir quoique cependant il soit rationnel de supposer la possibilité d'une lordose congénitale du sternum.

§ 16. — Thorax en gouttière.

Ch. Ferré et E. Schmidt [35] ont vu le thorax affecter une disposition en gouttière, le fond de cette gouttière étant formé par le sternum et ses bords par les cartilages costaux.

§ 17. — Déplacement de l'articulation mobile.

L'étude de cette anomalie n'a sa raison d'être que chez l'*Homme* et jusqu'à un certain point chez les *Singes anthropoïdes*. Chez la plupart des autres animaux, en effet (exception faite pour les *Ruminants*), les articulations intersternébrales sont toutes semblables les unes aux autres et celle qui existe entre la première et la deuxième pièce du sternum n'est pas plus mobile que les suivantes. Chez l'*Homme*, au contraire, toutes les articulations intersternébrales disparaissent vers la période moyenne de la vie ; une seule reste libre et mobile, c'est la première. On cite de nombreux cas dans lesquels l'articulation persistante était, non pas la première, mais la deuxième. L'articulation mobile du sternum s'était donc déplacée inférieurement et, au lieu de se trouver comme d'ordinaire vis-à-vis de la deuxième côte, elle se trouvait vis-à-vis de la troisième.

Nous ne relaterons pas ici les nombreuses observations de cette anomalie. Une seule, qui nous a paru être parmi les plus intéressantes parce qu'elle avait trait à un sujet nègre, nous retiendra un instant. Le professeur Paterson [89] a vu, chez un noir, la

première pièce du sternum composée de la première et de la deuxième sternèbre ; l'articulation mobile était située vis-à-vis la troisième côte. La longueur de cette première pièce était égale à celle de la deuxième. PATERSON ajoute que cette disposition est normale chez le *Gibbon* et le *Gorille*, mais ne se rencontre ni chez l'*Orang* ni chez le *Chimpanzé*. Tous les squelettes de *Gibbons* (*Hylobates lar*, *H. agilis*, *H. syndactilus*, *H. Rafflesii*, *H. leuciscus*), que nous avons examinés dans les Muséums de Paris et de Lyon, possédaient, en effet, un sternum conformé identiquement à la description du professeur PATERSON : l'articulation mobile siégeait vis-à-vis la troisième côte. Pour ce qui a trait aux trois autres genres d'*Anthropoïdes*, nous ne sommes pas complètement de l'avis du savant professeur anglais : nous avons rencontré souvent, mais pas toujours, la disposition en question chez le *Gorille*. De même chez le *Chimpanzé*, tantôt elle existait, tantôt elle n'existait pas ; le sternum était alors identique à celui de l'homme. Pour ce qui est de l'*Orang*, nous sommes tout à fait du même avis que lui.

Voici d'ailleurs les résultats d'observations faites par nous en ce sens sur la belle collection d'*Anthropoïdes* que possède le Musée de Lyon :

Sur 6 squelettes de *Gorille*, 1 présentait la disposition en question.

Sur 7 squelettes de *Chimpanzé*, 1 présentait la disposition en question.

Sur 3 squelettes d'*Orang*, pas un ne présentait la disposition en question.

Il ne faut pas oublier que les squelettes examinés

par nous, sont de différents âges et que certains d'entre eux qui présentaient au moment de leur mort une disposition quelconque, ont pu en présenter ou en auraient présenté une tout autre à un moment quelconque de leur existence.

De cette statistique, il ressort que l'anomalie qui nous occupe est, d'une façon générale, infiniment plus commune dans les différentes espèces d'*Anthropoïdes* que chez l'*Homme*.

Personnellement, nous n'avons jamais recontré chez l'homme, l'abaissement de l'articulation mobile. Tous les squelettes exotiques des Muséums de Paris et de Lyon, et de l'Ecole d'Anthropologie de Paris possédent la disposition normale du genre *Homo*. Et pourtant, l'anomalie en question doit se renconter plus communément dans les races nègres que dans les races blanches, car les races nègres sont, sans contredit, des races inférieures se rapprochant beaucoup plus que nous de l'ancêtre commun que nous avons avec les *Anthropoïdes* actuels.

§ 18. — Asymétrie dans la réunion des deux hémisternums.

Parfois, et le plus souvent chez les animaux à sternum large, c'est-à-dire ceux chez qui chaque sternèbre est formée à la naissance de deux points d'ossification, les deux hémisternums ne se réunissent pas symétriquement sur la ligne médiane. Arbuthnott Lane [9] en a relevé de nombreux cas chez l'*Homme* et chez l'*Orang*. Nous-même nous en avons constaté un cas très démonstratif, sur un squelette de *Nègre*, âgé

de 17 ans appartenant au Musée Broca, de Paris (voy. fig. 60). Presque constamment nous avons rencontré cette disposition, à un degré infime il est vrai, chez l'*Homme*, les *Anthropoïdes* et les *Quadrupèdes* à sternum large comme le *Porc*.

Chez l'*Hapale Jacchus*, dont chaque sternèbre se développe normalement par un seul point d'ossification, Howes [52] a vu le défaut de symétrie dans la réunion des deux hémisternums. Chez cet animal, la malformation est d'autant plus intéressante qu'elle a nécessité d'abord le dédoublement du noyau sternébral.

§ 19. — **Irrégularités morphologiques.**

Ce paragraphe est destiné à passer en revue les anomalies multiples et variées que nous n'avons pu faire entrer dans l'une quelconque des catégories précédentes.

Contrairement à celui des autres animaux qui, d'ordinaire, est assez fixe dans ses formes, le sternum de l'*Homme* et des *Anthropoïdes*, présente des irrégularités nombreuses.

Les dimensions comparatives du sternum peuvent en effet varier chez l'*Homme*, suivant les individus, et nous avons eu l'occasion d'observer de nombreux squelettes, dont la plupart appartenaient aux galeries d'Anthropologie du Muséum d'Histoire naturelle de Paris, chez qui les dimensions transversales des sternèbres étaient si peu considérables par rapport aux dimensions antéro-postérieures que l'on aurait pu croire avoir affaire à des sternèbres de *Troglodytes*.

Les deux dernières sternocôtes peuvent parfois, au

lieu de s'articuler avec les bords du sternum, s'attacher l'une à l'autre en avant de cet os, ce qui entraîne l'absence de la dernière articulation chondro-sternale. P. Poirier a fait dernièrement, au sujet de cette disposition, une communication à l'Académie de Médecine. Nous-même nous l'avons fréquemment observée chez l'homme, mais nous y avons attaché peu d'importance. Une fois même, nous avons eu l'occasion d'en constater la présence chez le *Blaireau*.

Dans d'autres cas, au contraire, la dernière paire de côtes, au lieu de se porter en avant se porte de plus en plus en arrière, de telle sorte que l'appendice xiphoïde est presque entièrement, ou entièrement même, séparé du reste de l'os. Nous avons parfois observé chez l'homme cette disposition. Tout ceci n'est, à la vérité, que de simples irrégularités sans importance aucune et sur lesquelles il serait oiseux d'insister.

Encore plus que le manubrium et le mésosternum, le xiphisternum est sujet à ces sortes de déformations. Elles se voient encore surtout de préférence chez l'*Homme* et chez les *Anthropoïdes*; les autres animaux en sont à peu près exempts. Extrayons de nos observations personnelles quelques faits parmi ceux qui nous ont semblé les plus intéressants (1).

Dans plusieurs cas, lorsque le xiphisternum est atteint de bifurcation sur la ligne médiane, l'une des

(1) Il est inutile, nous le pensons, de prévenir le lecteur que les perforations et bifurcations du xiphisternum d'origine fissurale sont exclues de tout ceci. Elles ont été passées en revue dans un paragraphe précédent.

branches de bifurcation, tantôt la droite, tantôt la gauche, est plus longue que l'autre.

D'autres fois, l'appendice xiphoïde possède à son extrémité inférieure, un petit prolongement latéral irrégulier. Nous avons observé cette anomalie sur un jeune homme de 24 ans (voy. fig. 55).

Un fœtus féminin, à terme, présentait trois perforations du xiphisternum, dont une médiane, d'origine fissurale, et deux autres, situées au-dessous, de signification inconnue.

Un homme de 58 ans, enfin, présentait un appendice xiphoïde, creusé d'un canal, ouvert à sa partie inférieure et communiquant avec l'atmosphère celluleux avoisinant par deux trous situés sur la face antérieure. La paroi postérieure se prolongeait d'un centimètre au-dessous de la paroi antérieure et se terminait par une petite palette cartilagineuse.

Un squelette de *Gorille* possédait un xiphisternum contourné en lame de sabre.

Un autre squelette du même animal, dont le xiphisternum était d'ailleurs dévié, portait sur le bord gauche de cet os une petite tubérosité. C'est à l'infini que l'on pourrait multiplier les exemples.

Signalons, enfin, pour en finir, les déviations de l'appendice xiphoïde, soit à droite, soit à gauche, soit en avant, soit en arrière, que nous avons observées maintes et maintes fois sur l'*Homme* et les *Anthropoïdes*.

Un jeune *Cébus*, que nous avons eu l'occasion de disséquer, présentait aussi une déviation en arrière de cet os. Autant les déviations en avant sont com-

munes, autant sont exceptionnelles les déviations en arrière.

Les déviations latérales sont généralement des *versions*, c'est-à-dire que le xiphisternum est reporté en masse soit à droite soit à gauche ; les déviations antéro-postérieures sont au contraire le plus souvent des *flexions* (rétroflexions ou antéflexions). Chez notre *Cébus* il y avait, comme nous l'avons dit, une légère *rétroflexion* du xiphisternum.

ARTICLE II.

MONSTRUOSITÉS DOUBLES.

Le sternum est une des parties du squelette qui se trouve le plus souvent déformée par le fait des monstruosités doubles, aussi nous verrons-nous obligé, pour permettre au lecteur de nous suivre, d'énumérer ici les principales variétés de monstres doubles ou du moins ceux dans lesquels le sternum entre en jeu.

La classification de Is. Geoffroy Saint-Hilaire, quoique très parfaite en certains points, ne permet pas de saisir facilement l'ensemble des monstruosités doubles et de bien voir les rapports existant entre les différentes formes. M. L. Blanc a repris cette classification et l'a transformée de façon à la rendre plus claire, et en même temps plus conforme à la tératogénie et aux idées d'anatomie philosophique qui ont pris cours depuis soixante ans. C'est cette classification que nous suivrons.

M. L. Blanc distingue dans les monstres doubles trois grands groupes caractérisés par la façon dont se juxtaposent, se soudent ou se fusionnent les deux

colonnes vertébrales. Celles-ci peuvent, en effet, être plus ou moins soudées ou fusionnées du côté de l'extrémité céphalique, libres et divergentes du côté opposé : les monstres ainsi disposés sont dits *lambdoïdes* (Λ). Si les rachis ont la disposition inverse, les sujets sont appelés *Hypsiloïdes* (Y). Enfin, si les deux tiges céphalo-rachidiennes sont à peu près parallèles, plus ou moins fusionnées dans la zone moyenne, mais libres aux deux bouts, les monstres sont dits *Hétoïdes* (H).

On conçoit aisément que les formes monstrueuses, dépendant de chacun de ces types principaux, varient selon l'angle que forment entre eux les rachis et selon le degré de rapprochement des deux individus composant (1).

Malgré la grande variété de formes de monstres doubles les sternums ne présentent qu'un petit nombre de dispositions anormales toujours les mêmes.

1° Le mode de soudure des deux êtres composant le monstre double laisse les sternums indépendants l'un de l'autre et indemnes.

2° Les troncs des deux sujets s'opposent face à face de manière que les sternums arrivent au contact d'une façon plus ou moins parfaite et se soudent suivant une plus ou moins grande étendue.

3° Les deux sujets s'opposent face à face par toute

(1) Dans tout ceci nous n'envisageons que les *monstres doubles symétriques*, c'est-à-dire formés de deux individus égaux ; quant aux *monstres asymétriques* ou *parasitaires* composant un individu plus ou moins parfait, sur lequel s'est greffé un second sujet très imparfait, ils n'ont aucun intérêt dans notre cas particulier.

l'étendue de leur thorax de telle façon que les hémisternums de l'un d'eux au lieu de s'unir entre eux s'unissent deux à deux avec ceux de l'autre.

4° Les troncs des sujets sont juxtaposés côte à côte ; les deux demi-individus adjacents ont presque disparu, les deux demi-individus distaux s'unissent entre eux de façon à constituer un sujet plus ou moins simplifié dans la partie moyenne.

Premier cas. — Il est très fréquent (certains lambdoïdes ou hypsiloïdes du début de la série) ; il n'y a pas d'anomalie du sternum.

Deuxième cas. — Il comprend deux dispositions :

α. — Les sujets sont convergents du côté du bassin ; leurs pelvis et leurs abdomens sont confondus et les deux sternums arrivent au contact par leur appendice xiphoïde. Ces deux appendices se soudent bout à bout, formant un pont entre les sternums séparés, et de plus en plus écartés jusqu'à l'extrémité céphalique. Exemple : *Ischio xiphodyme*, *Xiphodyme tripes*, *Xiphodyme*. On observe encore cette conformation chez les *Xiphopages* (Hétoïdes).

β. — Si les sujets sont un peu plus redressés l'un contre l'autre, les sternums sont en contact sur une plus grande longueur, toute la moitié inférieure par exemple. Dans ce cas, les sternums sont indépendants et normaux dans leur moitié supérieure ; dans leur moitié inférieure, ils sont divisés chacun en deux hémisternums, qui se soudent à ceux du côté opposé et non pas entre eux. Il en résulte que les deux sternums réunis ont la disposition de deux λ renversés et soudés par leurs bras inférieures (voy. fig. 38). Dans ce

cas, les deux thorax sont indépendants en haut ; en bas ils sont confondus en un seul limité par deux rachis opposés, quatre séries de côtes et deux sternums appartenant par moitié aux deux individus (voy. fig. 39 et 41). Cette conformation existe chez les *Ischio thoracodyme*, *Thoracodyme tripes*, *Thoracodyme* et, parmi les Hétoïdes, chez les *Thoracopages*.

Troisième cas. — Les deux sujets s'opposent face à face par toute l'étendue de leur thorax, les hémisternums, au lieu de s'unir entre eux, s'unissent chacun avec l'hémisternum correspondant du sujet opposé (voy. fig. 41). Il en résulte un vaste thorax limité par deux rachis opposés, quatre séries de côtes et deux sternums appartenant chacun par moitié aux deux individus. Ces sternums sont généralement plus ou moins déformés et ont perdu les caractères particuliers qu'ils ont dans chaque espèce. Cette disposition se rencontre parmi les Hypsiloïdes chez les *Ischio-Sternodymes*, les *Sternodymes tripes*, parmi les Hétoïdes chez les *Sternopages*, les *Stomopages*, etc., parmi les Lambdoïdes chez les *Janiceps*, les *Iniopes*, les *Synotes*, les *Déradelphes*. Il est à remarquer que chez les monstres lambdoïdes on arrive immédiatement à cette forme que nous venons d'étudier, alors que chez les hypsiloïdes du début de la série on a d'abord la réunion de deux appendices xiphoïdes seuls, puis le thorax double seulement en bas (type de Ritta-Cristina) et ce n'est enfin que si la convergence augmente encore qu'on arrive au type du double thorax.

Quatrième cas. — Il s'observe lorsque les deux individus, au lieu d'être unis franchement face à face,

sont plus ou moins côte à côte. Dans ce cas, les côtes et surtout les hémisternums, se réduisent d'un côté, dit *dorsal*, alors que du côté *ventral*, ces organes, ayant toute la place nécessaire pour se développer, constituent une paroi thoracique régulière (voy. fig. 42). Si les deux sujets sont absolument côte à côte et très rapprochés, les colonnes vertébrales se fusionnent dans la région dorsale, tout en restant isolées à l'une des extrémités (**Y Λ**) ou aux deux bouts (**H**). Alors il n'y a qu'un thorax à apparence normale et porté par une seule série de vertèbres dorsales. Mais le rachis, la paroi costale et le sternum appartiennent par moitié aux deux sujets. Cette conformation existe chez les *Dérodymes, Diopodymes, Synopodymes, Opodymes, Rhinodymes, Crâniodymes, etc.* — chez les *Opodymo-iléadelphes, Iniodymo-iléadelphes, Dérodymo-iléadelphes*, etc. — et chez les *Thoradelphes, Iléadelphes*, etc.

On voit, par ce qui précède, que le sternum des monstres doubles ne peut, lorsqu'il est atteint par le processus de fusion, présenter que l'une des quatre dispositions schématisées dans les figures 39, 40, 41, 42. (Voir le tableau à la fin du chapitre).

Nous allons maintenant donner quelques observations à l'appui de ce qui vient d'être exposé.

Premier cas. — Les deux sternums sont normaux.

Deuxième cas. — α) Is. G. St-Hilaire, tout en en prévoyant la possibilité, ne nous en donne pas d'exemple mais nous en trouvons une observation très nette dans Vrolik [122] capable de suppléer à notre insuffisance personnelle (Obs. 97. *Infans bicorporeus xiphopagus*). Elle a trait, comme le dit l'auteur, à un cas de xipho-

pagie : les deux sujets étaient reliés l'un à l'autre par leurs appendices xiphoïdes entre lesquels se trouvait une amphiarthrose (voy. fig. 61).

Toutes les autres observations que nous pourrions reproduire *Ischio-xiphodymes*, *Xiphodymes tripes* ou *Xiphodymes* sont à peu de chose près identiques ; nous jugeons donc leur énumération inutile.

β) Cette disposition est celle que présentait Ritta Cristina, les deux monstres si connus, décrits par Serres [105]. Nous reproduisons ici une figure représentant l'appareil costo-sternal du monstre étendu sur un plan horizontal (fig. 62). La ligne pointillée marque la limite des territoires propres de Ritta et de Cristina ; il n'y a, ni d'un côté ni de l'autre, de trace d'appendice xiphoïde.

Troisième cas. — Nous l'avons observé trois fois et d'une façon très nette sur des squelettes de *Veaux* appartenant au Musée de l'Ecole vétérinaire de Lyon (1). Dans ces trois cas, les deux sternums antérieurs et postérieurs étaient à peu près égaux et tous deux bien développés. Très souvent cependant le nombre des noyaux d'ossification n'est pas le même dans les deux sternums, et cela implique nécessairement un arrêt de développement pour celui qui en a le moins. Chez un *Veau sycéphalien synote,* l'un des sternums en possédait sept, l'autre quatre seulement. Remarquons en outre que dans ces cas les sternums ont complètement perdu leur forme normale ; chez tous les *Veaux* examinés par nous, en effet, on ne voyait ni l'angle manubrio-mésosternal, si accentué chez tous les *Bovidés*, ni la

(1) Un *Déradelphe* — Deux *Sycéphaliens synotes*

diarthrose située normalement au même point; les sternums étaient formés de deux masses cartilagineuses fusiformes, sans solution de continuité. Chacun d'eux donnait attache au nombre de côtes normal chez les *Ruminants*. Il nous a été également donné d'observer un squelette de *Chat sycéphalien synote* appartenant au Muséum d'Histoire naturelle de Lyon. Les deux sternums étaient à peu près semblables, avec cette différence que l'un, l'antérieur, ne possédait que quatre noyaux d'ossification, le postérieur en contenant sept. Comme chez les *Veaux* ci-dessus cités, le sternum avait perdu ses formes spécifiques : l'apophyse trachélienne manquait totalement. Le sternum postérieur donnait attache à neuf côtes, l'antérieur à huit seulement.

Quatrième cas.— Chez un *Sternodyme*, la bifurcation du rachis se fait en avant du sacrum. Supposons que cette bifurcation se fasse plus en avant encore, au niveau de la colonne lombaire par exemple, l'angle formé par les deux rachis tendra à diminuer, et le *thorax postérieur* à s'atrophier. Ce thorax postérieur paraît, suivant les cas, plus ou moins atrophié depuis son égalité avec le thorax antérieur (*Sternodyme*) jusqu'à sa disparition complète (*Dérodyme*). Nous appelons phénomènes de réduction la succession de ces différents stades. Is. G. Saint-Hilaire avait deviné leur existence, mais les exemples lui avaient manqué : il n'avait pu saisir le procédé par lequel s'accomplissait la réduction du thorax postérieur ; il s'était contenté d'émettre l'hypothèse que les côtes se réunissaient directement les unes aux autres par leurs

extrémités. Dans les exemples que nous donnons il en était tout autrement.

Le Musée de l'Ecole vétérinaire nous a fourni pour la série *Sysomie* (et cela se répète sans doute pour toutes les autres) les différents types transitoires entre le *Sternodyme* et le *Dérodyme* : chez un jeune *Veau sysomien sternodyme* les deux rachis se séparaient à la partie postérieure de la colonne lombaire. Le thorax inférieur était normal et muni d'un sternum normal, avec cette seule particularité intéresante qu'il possédait, sous forme d'un petit noyau osseux, situé en avant de l'appendice xiphoïde, la dernière sternèbre qui, comme il a été dit dans un chapitre précédent, ne réapparaît jamais chez les *Ruminants*. Le thorax supérieur était très réduit et présentait un sternum en voie de disparition. Ce sternum, complètement dépourvu d'ailleurs d'appendice xiphoïde, était très court. Il ne possédait que cinq segments sternébraux : le premier était composé de deux noyaux divergents, disposition constituant l'ébauche d'une fissure sternale antérieure. Huit côtes s'articulaient avec ce sternum, qui avait d'ailleurs totalement perdu ses formes. La différence est donc grande entre ce *Sternodyme* dont l'un des thorax est réduit, presque nul, et le *Sternodyme* complet tel que nous l'avons décrit tout à l'heure (Troisième cas).

Un degré de plus et le sternum supérieur disparaît complètement. Chez un jeune *Veau sysomien dérodyme* le thorax antérieur était normal ; le sternum, cependant, présentait une légère fissure antérieure portant sur la première sternèbre, et, sur les sternèbres sui-

vantes on remarquait des tendances très nettes à la division. Ceci ne doit point nous étonner : chez les monstres doubles, en effet, chez qui le sternum appartient par moitié à l'un et l'autre individu, on peut concevoir que les deux hémisternums aient moins de tendance à s'accoler et à se confondre d'une façon régulière que chez les individus à évolution normale. Chez notre sujet le thorax supérieur, n'existait qu'à l'état de vestige et était représenté par quelques côtes courtes et enchevêtrées sans la moindre trace de sternum.

A un troisième degré, que nous avons encore vu représenté chez le *Veau*, les deux rachis étaient côte à côte et on ne voyait plus entre eux de traces de thorax supérieur. C'était le *Dérodyme* parfait.

Enfin, chez l'*Atlodyme*, chez qui le rachis ne se bifurque qu'au niveau de la colonne cervicale, toute trace de thorax postérieur a disparu, le thorax inférieur étant normal. Chez un *Veau* atteint de cette monstruosité et que nous avons eu le bonheur de posséder frais (1) le sternum était normal, sinon un peu élargi et présentait, pour tous les noyaux d'ossification sauf le premier et le dernier, des traces de bifidité facilement explicables comme nous l'avons dit plus haut.

Un détail à remarquer est qu'à mesure que le thorax supérieur s'atrophie, le sternum antérieur se régularise. Chez le *Sternodyme*, les deux sternums antérieurs sont identiques l'un à l'autre mais très éloignés du type normal ; chez le *Dérodyme*, le ster-

(1) Ce monstre nous a été procuré par notre père, M. L. Anthony, médecin-vétérinaire, à Châteaulin.

num restant s'en rapproche beaucoup. Il l'atteint enfin à peu de chose près chez l'*Atlodyme*.

La réduction du thorax supérieur (ou postérieur suivant l'attitude), s'effectuant, chez un animal à clavicules, comme l'*Homme*, présente des variations intéressantes dues à la présence de cet os. Trois fœtus humains que nous avons examinés l'un au Muséum de la ville de Lyon (*Dérodyme* formant la transition avec le *Sternodyme*), l'autre au Muséum de Paris (*Dérodyme tripes* formant la transition avec le *Sternodyme tripes*), l'autre enfin, au Musée Dupuytren, présentaient tous un thorax antérieur complet avec un sternum et des clavicules normales. Le thorax postérieur était très réduit, consistant seulement en quelques arcs costaux très courts enchevêtrés et mal définis. Dans un cas (celui du Muséum de Paris), les arcs costaux postérieurs se réunissaient suivant une bande cartilagineuse longitudinale, sans trace de point d'ossification. Les deux scapulums dépendant du thorax postérieur étaient accolés l'un à l'autre sur la ligne médiane par leur bord axillaire, et, la paire de membres, qui aurait dû leur faire suite, avait complètement disparu. Seules, les clavicules persistaient plus ou moins fusionnées l'une avec l'autre. Elles s'inséraient, d'une part, à l'acromiom, de l'autre, au milieu du bord supérieur du sternum antérieur après avoir passé entre les deux têtes (voy fig. 63).

Cette disposition bizarre nous parait devoir s'expliquer de la façon suivante : si chez un *Sternodyme* où les deux thorax sont égaux et munis de sternums égaux, le thorax postérieur vient à régresser, le ster-

num qui en dépend disparaîtra ; mais les deux clavicules, qui ne sont, en somme, que des intersections fibreuses dans l'épaisseur du mastoïdo-huméral, n'ont pas de raison pour disparaître et elles iront chacune s'insérer sur l'hémisternum dont elles dépendent (voyez la succession des fig. 43, 44).

Il nous reste enfin, pour être complet, à dire un mot des monstres triples. Il n'en n'existe aucune observation probante. Lycosthéne, cependant, a mentionné, en 1554, un *Chat* composé de trois individus, unis par les régions susombilicales et qui, d'après Is. G. Saint-Hilaire, devait être un *trixiphopage*. Il aurait été intéressant de connaître le mode de réunion de ces trois sternums.

	M. HYPSILOÏDES DÉRIVÉS DE L'ISCHIOPAGIE	M. HYPSILOÏDES DÉRIVÉS DE LA SOMODYMIE	M. HYPSILOÏDES DÉRIVÉS DE LA SYSOMIE	M. HÉTOÏDES DÉRIVÉS DE LA STERNOPAGIE	M. HÉTOÏDES DÉRIVÉS DE LA RACHIPAGIE	M. LAMBDOÏDES
FIG. 40	Ischio-xiphodyme	Xiphodyme tripes....	Xiphodyme....	Xiphopage	..... »	..... » .....
FIG. 39 FIG. 40 FIG. 41	Ischio-thoracodyme ...	Thoracodyme tripes...	Thoracodyme..	Thoracopage...	Thoracodyme iléadelphe.	..... » .....
FIG. 41	Ischio-sternodyme....	Sternodyme tripes....	Sternodyme....	Sternopage	Sternodyme iléadelphe.	Iniope ..... Synote ..... Déradelphe....
	..... »	Intermédiaires .	Intermédiaires .	..... »	Intermédiaires .	Intermédiaires .
FIG. 42	..... »	Dérodyme tripes.....	Dérodyme.....	..... »	Dérodyme iléadelphe... (Ectopage)	Thoradelphe . .

CHAPITRE V.

CONNEXIONS DU STERNUM AVEC LE MEMBRE THORACIQUE.

Chez les Mammifères, la ceinture scapulaire et le membre thoracique se relient au tronc par trois groupes de muscles :

Un groupe postérieur qui comprend le trapèze et les rhomboïdes.

Un groupe interne qui comprend le grand dentelé.

Un groupe antérieur comprenant le système pectoral dont les muscles constituants s'insèrent tous sur le sternum ou ses dépendances.

Le système pectoral forme, soit qu'on se place au point de vue de l'ontogénie ou à celui de la phylogénie, un tout complet.

« Il appert, dit Ledouble [66], des recherches de Lannegrace et de Sabatier sur la masse charnue du poitrail du *Cheval* et les pectoraux des *Rongeurs,* que le petit pectoral et le sous-clavier ne sont que des faisceaux différenciés du grand pectoral, des dérivés embryogéniques de ce muscle. »

Nous allons montrer que par l'étude de ces muscles, dans la phylogénie, on arrive exactement au même ré-

sultat. D'une façon idéale, le système pectoral se compose d'une double couche musculaire que l'on pourrait comparer à une écharpe repliée et dont la plicature regarderait en arrière, les deux bords libres en avant. Chaque feuillet de cette écharpe présente donc à considérer deux faces, l'une supérieure, l'autre inférieure, et quatre bords dont un antérieur, qui est libre; un postérieur qui se raccorde avec son homologue de l'autre feuillet; un interne qui s'insère au sternum; un externe qui s'insère aux os de la ceinture scapulaire et au membre thoracique.

Dans le feuillet profond, la face supérieure est en rapport avec la paroi thoracique, le tissu cellulaire et les organes du creux de l'aisselle, la face inférieure avec le feuillet superficiel. Le bord antérieur est libre; le bord postérieur se confond avec celui de l'autre feuillet; le bord interne s'insère au bord latéral du sternum et sur les têtes des cartilages costaux; le bord externe à la crête humérale et à la région des tubérosités, se prolongeant parfois jusqu'à l'angle antéro-supérieur du scapulum. Dans le feuillet superficiel, la face supérieure est en rapport avec le feuillet profond; la face inférieure avec le tissu cellulaire sous cutané; le bord antérieur est libre; le bord postérieur se confond avec celui du feuillet profond. Le bord interne s'insère sur la ligne médiane du sternum; le bord externe à la crête humérale, ne dépassant jamais la région des tubérosités.

Les fibres du feuillet superficiel ont une direction le plus souvent transversale, les antérieures présentant cependant une légère obliquité en arrière et en de-

hors, les postérieures en avant et en dehors. Celles du feuillet profond ont une direction franchement oblique d'arrière en avant et de dedans en dehors.

Il est rare que le système pectoral soit constitué de la façon idéale que nous venons de dire. Le plus souvent il existe dans l'écharpe de nombreuses solutions de continuité qui divisent le muscle en faisceaux formant autant de muscles séparés. Chez les *Marsupiaux* et les *Rongeurs* claviculés, cependant, nous avons rencontré cette disposition idéale, à cela près qu'un faisceau antérieur de la couche profonde se détachait pour former le sous-clavier. Les quelques schémas que nous donnons ici (voy. fig. 64), et qui veulent représenter des coupes antéro-postérieures de la masse pectorale en son tiers externe, peuvent donner une idée des variations très grandes que font subir ces solutions de continuité à l'aspect du système pectoral. D'une façon générale chez les animaux non claviculés (*Carnassiers*, *Ongulés*, *Subungulata*) il existe une solution de continuité au niveau de la plicature et qui a pour effet de la supprimer, de telle sorte qu'elle n'existe en réalité que chez les animaux claviculés.

Par le fait de ces solutions, la masse pectorale peut se diviser en un certain nombre de faisceaux qui, pour le pectoral profond par exemple, sont toujours au nombre de deux (*pectoral profond proprement dit*, et *sterno-préscapulaire*).

En plus de ces muscles il en existe deux autres réunissant également le thorax au membre antérieur et que l'on rattache peut-être à tort au système pectoral. L'un d'eux, situé sur la face superficielle du muscle

pectoral, est celui que nous désignerons sous le nom d'*épisternal* (faisceau claviculaire de l'homme). Il va, chez les quadrupèdes, du manubrium à la partie la plus inférieure de la crête delto-pectoral où il se confond souvent avec le deltoïde. L'autre qui, partant de l'aponévrose de l'abdomen, s'insinue entre le feuillet profond du pectoral et le thorax, est notre *abdomino-huméral* (faisceau abdominal de l'homme). Il se confond généralement près de son insertion humérale avec un faisceau du peaucier (dermo-humérien de Cuvier).

Ces préliminaires posés, nous allons entrer dans la description des muscles pectoraux dans les différents ordres de Mammifères.

§ 1. — **Monotrèmes.**

La constitution reptilienne de la ceinture scapulaire de ces animaux entraîne une disposition toute particulière des muscles pectoraux s'écartant de notre plan général.

N'ayant pas eu l'occasion de disséquer d'animaux de cet ordre, nous faisons notre description uniquement d'après les auteurs. Le système pectoral de l'*Ornithorynque* peut se diviser en deux couches : l'une superficielle, l'autre profonde. La première comprend deux muscles :l'un partant du T claviculaire et répondant probablement à notre épisternal, l'autre partant de la ligne médiane du sternum et de l'aponévrose abdominale presque jusqu'au pubis (chez l'*Echidné* le faisceau abdominal est séparé, d'après Alix); ces deux faisceaux musculaires s'insèrent en dehors à la crête

humérale. La couche profonde se composerait, d'après Coues [28], de deux faisceaux allant l'un du coracoïde à la première côte et l'autre, très petit, de l'épicoracoïde au manubrium. Ce dernier serait peut-être, d'après Coues, un sous-clavier, muscle qu'Alix refuse aux Monotrèmes vu l'immobilité de leur clavicule. Nous n'osons pas entreprendre l'homologation de ces muscles.

§ 2. — **Marsupiaux.**

Avec ces animaux nous retrouvons la disposition normale du système pectoral. Un *Phalangista vulpina,* disséqué par nous au Muséum d'Histoire naturelle de Lyon, nous a présenté la disposition suivante se rapprochant beaucoup de notre disposition idéale (voy. fig. 64 a). Le feuillet superficiel se composait de fibres à direction surtout transversale partant de la ligne médiane du sternum et d'un raphé pour se rendre à la crête delto-pectorale de l'humérus. Il n'y avait pas d'insertion claviculaire. En dehors et en avant, ce pectoral superficiel se confondait avec le deltoïde. En arrière il se continuait par retournement avec le pectoral profond qui, en dedans, s'insérait sur le bord du sternum depuis l'extrémité postérieure jusqu'au deuxième espace intercostal et, en dehors, sur la crête delto-pectorale et la grosse tubérosité de l'humérus. De ce feuillet profond se détachait en avant un petit muscle partant de la première sternocôte et se rendant à la face postérieure de la clavicule, c'était le sous-clavier. En outre, le pectoral superficiel détachait en avant et à sa face profonde un faisceau assez distinct

mais dont il n'est pas indiqué de faire un muscle spécial et qui reliait le manubrium sterni à la grosse tubérosité de l'humérus (1). L'épisternal était totalement confondu avec la masse du pectoral superficiel. L'abdomino-huméral, très distinct en arrière, se confondait en avant avec le pectoral profond.

Owen [87] avait déjà signalé en gros cette disposition chez les Marsupiaux claviculés.

Mac-Cormick [70] est arrivé aussi à peu près aux mêmes conclusions. Il signale comme nous le faisceau profond du pectoral superficiel. Sur le sujet disséqué par lui, le pectoral profond ne formait pas un tout complet avec le pectoral superficiel. Il y avait un court faisceau de retournement et le pectoral profond ne s'étendait sur le bord sternal que de la troisième à la sixième sternocôte, disposition à peu près analogue à celle des *Lémuriens* et des *Singes*. Chez *Dasyurus viverrinus*, ce même auteur a trouvé une disposition à peu près analogue à la précédente avec cependant le faisceau profond du pectoral superficiel en moins.

D'après Cunningham, le *Cuscus* aurait la disposition du *Phalanger* et le *Phascogale* celle du *Dasyure*.

Les *Macropus major* et *minor*, le *Phalangista cavifrons* et le *Didelphys marsupialis*, figurés dans l'atlas de Cuvier et Laurillard, présentent également une disposition analogue à celle de notre *Phalanger*, avec, en plus, un muscle scapulo-claviculaire chez le *Sarigue*. Ce dernier muscle se continue avec le sous-clavier chez le *Wombat*.

---

(1) Nous retrouverons ce faisceau chez de nombreux carnassiers placentaires.

Le *Chironectes variegatus* de SIEDEBATHAM [107] présentait également une disposition à peu près analogue à celle du *Phalanger* ou plutôt à celle rencontrée par MAC-CORMICK chez le *Dasyure*.

YOUNG [129] a aussi rencontré la disposition du *Phalanger* chez *Phascolarctus cinereus*; dans un cas il y avait un petit faisceau claviculaire du pectoral superficiel.

D'une façon générale le système pectoral des *Marsupiaux* (claviculés) est donc caractérisé par la confusion de l'épisternal, la continuité en arrière du pectoral superficiel et du pectoral profond, la présence d'un sous-clavier distinct et d'un faisceau abdominal et, le plus souvent, la présence d'un faisceau profond antérieur du pectoral superficiel.

§ 3. — Edentés

Nous n'avons malheureusement pas eu d'*Edentés* à notre disposition ; des diverses descriptions que nous avons sous les yeux, et que nous interprétons de façon à les mettre d'accord avec nos conceptions, semblent ressortir les faits suivants.

Chez le *Myrmecophaga* (MECKEL [75], CUVIER et LAURILLARD [30], HUMPHRY [56], POUCHET), au pectoral superficiel est adjoint un épisternal qui s'insère d'une part à l'extrémité antérieure du sternum et par quelques fibres, à la clavicule, et, d'autre part, à la partie la plus inférieure de la crête humérale. Le pectoral superficiel proprement dit va de la ligne médiane du sternum à la crête humérale. Le pectoral profond, dont les fibres ont une direction de dedans en dehors

et d'arrière en avant, s'insère en arrière des précédents, sur les bords du sternum, et se rend aux tubérosités humérales. Le sous-clavier est confondu avec le faisceau principal du pectoral profond. L'abdomino-huméral existe et s'insère à la crête humérale en arrière du pectoral profond.

L'*Orycteropus* (Meckel, Cuvier et Laurillard Humphry [53], présente une disposition analogue avec une délimitation moins nette de l'épisternal et l'existence indépendante du sous-clavier, qui, d'après Humphry, Meckel, Cuvier et Laurillard s'insèrerait par un faisceau à la clavicule, et par un autre au coracoïde et à l'acromion.

Chez le *Dasypus* le pectoral superficiel ressemble à celui de l'*Oryctérope* (Meckel signale un faisceau spécial partant de l'appendice xiphoïde). Le pectoral profond est également comme chez les types précédents, mais il existe ici un sous-clavier nettement séparé et flanqué d'un sterno-scapulaire situé postérieurement.

Le *Bradypus* (Meckel, Cuvier et Laurillard, Humphry) présente un pectoral superficiel duquel est indistinct l'épisternal. Le pectoral profond part des bords du sternum et des têtes des deuxième, troisième, quatrième, cinquième et sixième cartilages pour se rendre aux tubérosités. Il existe un sous-clavier distinct s'insérant à la clavicule et à l'apophyse coracoïde; l'abdomino-huméral s'insère à l'humérus en arrière du pectoral profond.

D'une façon générale, le système pectoral des *Edentés* se compose donc d'un pectoral superficiel auquel

est parfois adjoint un épisterno-huméral distinct. Ce pectoral superficiel ne se continue pas en arrière par relèvement avec le pectoral profond. Ce dernier a la disposition normale des quadrupèdes. Le sous-clavier n'est distinct que chez les *Edentés* claviculés. La présence de l'abdomino-huméral semble constante.

§ 5. — Cétacés.

Nous n'avons rien pu trouver de précis au sujet des muscles pectoraux des *Mysticètes*, mais nous avons pu étudier avec détail ceux des *Cétodontes* sur un *Delphinus delphis* et un *Delphinus tursio*, que nous avons eu le bonheur de posséder recouverts de leurs parties molles (1). Voici les conclusions auxquelles nous avons été amenés : le pectoral superficiel se composait d'un large muscle en éventail s'insérant en dedans sur un raphé suivant la ligne médiane du sternum jusqu'à la troisième côte environ et sur l'aponévrose du sterno-hyoïdien, en dehors, à la tête de l'humérus et par ses fibres les plus postérieures, au revêtement fibreux de l'avant-bras et de la main. Ce muscle semblait divisé en deux faisceaux, l'antérieur étant le *pectoral superficiel proprement dit* et le postérieur un *sterno-aponévrotique* que nous verrons à son maximum de développement chez les *Ongulés*. Nous n'avons pas remarqué d'épisternal distinct. Le pectoral profond chez le *Delphinus delphis* s'insérait en dedans sur le bord antérieur de la première côte, sur le premier espace intercostal et la deuxième côte à un travers de main

(1) Ces sujets nous ont été aimablement procurés par notre collègue et ami le docteur Et. Deyrolle.

en dehors du bord sternal. En dehors il s'insérait en avant par un premier faisceau sur le bord antérieur de l'omoplate, l'apophyse scapulaire antérieure et l'aponévrose de la masse sus et sous-épineuse, par un deuxième faisceau à la tête de l'humérus et par un troisième au col de ce même os. Les deuxième et troisième faisceaux étaient réunis l'un à l'autre par une arcade tendineuse sur laquelle s'inséraient encore quelques fibres musculaires. Chez le *Délphinus tursio* le troisième faisceau et l'arcade tendineuse manquaient. L'abdomino-huméral était constant dans les deux cas s'insérant à l'angle postéro-interne de l'humérus.

On peut donc signaler, comme caractères généraux du système pectoral de ces animaux, l'indépendance des deux feuillets superficiel et profond, la confusion de l'épisternal, l'apparition de la *pars aponeuratica* du pectoral superficiel, la disposition spéciale du pectoral profond et la présence de l'abdomino-huméral (voy. fig. 64 b et 66).

§ 5. — Ong. Périssodactyles.

Les nombreuses dissections de *Cheval* et d'*Ane* que nous avons faites au laboratoire d'anatomie de l'Ecole vétérinaire de Lyon nous ont conduit aux résultats suivants.

Le pectoral superficiel des *Equidés* se compose d'un muscle unique s'insérant en dedans à l'apophyse trachélienne du sternum et en dehors à la partie inférieure de la crête humérale (I). Il correspond au pectoral superficiel proprement dit et à l'épisternal con-

fondus, peut-être à ce dernier exclusivement le premier ayant disparu. A ce muscle s'en ajoute un autre qui s'insère en dedans sur la carène sternale, depuis la première côte jusqu'à la quatrième et en dehors sur un fascia recouvrant l'aponévrose antibrachiale (II). C'est le sterno-aponévrotique que nous retrouverons aussi considérable chez tous les *Ongulés* ; sa présence est parallèle à la station exclusivement quadrupède et à l'absence totale de la clavicule ; son rôle est l'accolement du bras au thorax. Le pectoral profond est formé de deux muscles accolés : l'un d'eux, le plus postérieur, est le sterno-trochinien (III) de Girard ; l'autre est le sterno-préscapulaire (IV) correspondant au sous-clavier cité précédemment. Ils s'insérent en dedans sur

le sternum, en dehors le premier sur le trochin et le tendon d'origine du coraco-huméral, le deuxième sur l'aponévrose sus-épineuse. L'abdomino-huméral existe confondu avec le pectoral profond (1).

Le *Tapir* présente une disposition analogue.

Les *Périssodactyles* présentent donc comme carac-

(1) La figure que nous donnons ici, ainsi que les deux autres du courant de ce chapitre, sont reproduites d'après M. X. Lesbre.

tères importants au point de vue qui nous occupe : la confusion du pectoral superficiel et de l'épisternal ; la présence d'un sterno-aponévrotique considérable ; la présence d'un sterno-préscapulaire accolé au faisceau principal du pectoral profond et la confusion de l'abdomino-huméral avec le pectoral profond. Il n'y a pas continuation par plicature du pectoral superficiel et du pectoral profond.

§ 6. — Ong. Artiodactyles.

Sur les nombreux *Porcs* et sur deux *Sangliers* que nous avons disséqués, les premiers à l'École vétérinaire de Lyon et les seconds aux Muséums d'Histoire naturelle de Paris et de Lyon, nous avons constaté à peu près la même disposition du système pectoral que chez les *Equidés*. Le sterno-préscapulaire cependant se détachait du sternum au niveau de la première et de la deuxième côte seulement et était complètement séparé du sterno-trochinien ; il envoyait en dehors quelques fibres à la clavicule fibreuse incluse dans le muscle mastoïdo-huméral. Chez le *Sanglier* nous avons vu un épisternal beaucoup plus distinct du pectoral superficiel qu'il ne l'est généralement chez le *Porc domestique*.

L'*Hippopotame* (Cuvier et Laurillard, Gratiolet [46], présente encore une disposition analogue à celle du *Porc*.

Le système pectoral des *Camélidés* a été étudié par nous sur deux *Chameaux* de Bactriane à l'École vétérinaire de Lyon. Chez ces animaux, le pectoral superficiel se composait d'un muscle s'insérant en

dedans à l'extrémité antérieure du sternum et en dehors à la partie inférieure de la crête humérale, correspondant au pectoral superficiel proprement dit et à l'épisternal réunis. Un puissant sterno-aponévrotique y était adjoint; les deux muscles se confondaient par leurs bords. Le pectoral profond (sterno-trochinien) s'insérait au trochiter, au trochin et au tendon accessoire du grand dorsal. Le sterno-préscapulaire distinct du muscle précédent et distant de 20 centimètres environ de son bord antérieur, partait sous l'aspect d'un tendon arrondi de l'angle formé par le manubrium et la première côte et se rendait à l'aponévrose sus-épineuse et au bord antérieur de l'omoplate. L'abdomino-huméral se confondait avec le bord postérieur du pectoral profond.

Les *Giraffidés* présentent, d'après Joly et Lavocat [60], une disposition des muscles pectoraux à peu près semblable à celle des animaux qui vont suivre.

Nous avons étudié le système pectoral des *Cervidés* sur une *Biche muntjac*, un *Cerf de Virginie* et une *Biche d'Europe*, que nous avons disséqués au Muséum d'Histoire naturelle de Paris et une *Biche des Moluques* disséquée au Muséum d'Histoire naturelle de Lyon. Chez ces animaux le pectoral superficiel était constitué par un fort faisceau de fibres transversales se dirigeant de la partie antérieure du sternum à la crête humérale ; il était croisé de dedans en dehors et d'avant en arrière par un épisternal indépendant s'insérant en dedans à l'extrémité antérieure du sternum, en dehors à la partie inférieure de la crête humérale. Au pectoral superficiel était adjoint un sterno-aponé-

vrotique qui, chez le *Cerf de Virginie*, était séparé du pectoral superficiel proprement dit par un interstice large de 2 centimètres environ en dehors, disposition que nous retrouverons chez les *Caprins* et le *Moufflon à manchettes*. Le pectoral profond avait à peu près la même disposition que chez le *Chameau*. Il lui était adjoint un sterno-préscapulaire très mince, partant de l'extrémité interne de la première sternocôte et s'étalant à la face postérieure du muscle mastoïdo-huméral vis-à-vis l'intersection claviculaire (1). L'abdomino-huméral se confondait avec le bord postérieur du pectoral profond, ce qui a pu faire considérer par quelques auteurs ces deux muscles comme n'en formant qu'un.

Un *Antilope des Indes*, disséqué, au Muséum de Paris nous a présenté une disposition en tout analogue (voy. fig. 68).

Il en a été de même pour les *Ovidés* et *Capridés domestiques* (Ecole vétérinaire de Lyon) et pour une *Chèvre* du Soudan (Muséum de Lyon) que nous avons examinés. Chez ces animaux nous avons remarqué que le sterno-aponévrotique était généralement séparé, par un interstice assez considérable, du pectoral superficiel. Cette disposition nous a paru encore plus accusée sur un *Moufflon à manchettes* (Muséum de Lyon) chez qui les deux muscles étaient entièrement distincts

(1) La véritable signification de ce muscle a été déterminée chez le *Bœuf* et le *Mouton* par M. X. Lesbre. Avant lui les anatomistes vétérinaires considéraient comme sterno-préscapulaire homologue du sous-clavier un faisceau qu'ils séparaient artificiellement du sterno-trochinien, et ils donnaient au muscle en question le nom de chef sternal du mastoïdo-huméral.

et séparés par l'épisternal. Cette même disposition a été également rencontrée sur un animal de la même espèce par M. le professeur Lesbre, de l'Ecole vétérinaire, qui a bien voulu nous communiquer ses notes à ce sujet (voy. fig. 74).

Sur les *Bovidés domestiques* que nous avons disséqués à l'Ecole vétérinaire de Lyon et sur deux *Zébus de Madagascar*, dont l'un appartenait à ce dernier établissement et l'autre au Muséum de cette même ville, nous avons constaté encore la même disposition à cela près que l'épisternal était peu distinct du pectoral superficiel ; les deux muscles réunis formaient un faisceau arrondi ayant à peu près la direction et les insertions de l'épisternal (voy. fig. 64 c).

Concluons donc que, d'une façon générale, au pectoral superficiel est adjoint chez les *Artiodactyles* une *pars aponeurotica* très considérable qui en est parfois nettement séparée comme chez le *Moufflon à manchettes* par exemple. Chez les *Suidés*, les *Hippopotamidés*, les *Camélidés* et à un certain degré les *Bovidés*, l'épisternal est confondu avec le pectoral superficiel *(pars humeralis)*. Chez les *Cervidés*, les *Antilopidés* et les *Ovidés* il en est nettement distinct et le croise en sautoir. Le pectoral profond se compose du pectoral profond proprement dit et du sterno-préscapulaire qui, chez les *Suidés*, *Hippopotamidés* et *Camélidés* est considérable et va en dehors jusqu'à l'omoplate. Chez les *Giraffidés*, les *Cervicornes* et les *Cavicornes* il est très petit et se confond en dehors avec le mastoïdo-huméral au niveau de l'intersection claviculaire. L'abdomino-huméral est toujours confondu avec le pectoral

profond. Il n'y a pas continuation par plicature du pectoral superficiel et du pectoral profond.

§ 7. — Ong. Hyracoïdes.

Le système pectoral du *Daman* (Mivart et Murie Meckel, George), est analogue à celui du *Cheval* ou du *Tapir*. Le sterno-préscapulaire comprend, en plus de son faisceau normal allant à la partie antérieure du scapulum, un faisceau supplémentaire se rendant à la tubérosité externe de l'humérus.

§ 8. — Rongeurs.

Au point de vue spécial qui nous occupe il y a lieu de considérer parmi les *Rongeurs* ceux qui ne possèdent que des clavicules incomplètes et les claviculés. Chez les premiers le système pectoral se rapproche du type des *Ongulés*; chez les deuxièmes il se rapproche de celui des autres animaux à clavicules, tels que les *Marsupiaux*, les *Lémuriens* et les *Singes*.

Parmi les *Subungulata*, animaux à clavicules incomplètes et les moins différenciés des *Rongeurs*, l'*Agouti* (Meckel, Cuvier et Laurillard, Murie et Mivart, Pearsons) possède un pectoral superficiel totalement libre en arrière du pectoral profond, disposition caractéristique des *Ongulés* et des *Carnassiers*. A ce pectoral superficiel est adjoint un épisternal distinct qui le croise d'avant en arrière et de dedans en dehors. Il n'y a pas de sterno-aponévrotique. Le pectoral profond est à peu près analogue au sterno-trochinien des *Ongulés*. Il lui est adjoint un sterno-préscapulaire

compliqué. Il comprend deux faisceaux. L'un, le plus considérable, part des bords du sternum et se rend à la clavicule atrophiée d'où il envoie quelques faisceaux par dessus le sus-épineux, l'autre part de l'angle costo-manubrial et se confond en dehors avec le premier (1). L'abdomino-huméral est absent ou confondu avec le pectoral profond.

L'*Hydrochoerus*, le *Coelogenys* (Cuvier et Laurillard), présentent une disposition à peu près analogue.

Chez le *Cavia cobaya*, nous avons aussi constaté une disposition à peu près identique, avec cette différence cependant, que le pectoral profond s'insérait en partie sur la clavicule et que les deux faisceaux du sterno-préscapulaire restaient distincts, le second s'insérant sur le ligament sterno-claviculaire.

Les *Léporidés* forment la transition entre les *Subungulata* et les *Rongeurs claviculés*. Aussi chez eux voit-on apparaître la *plicature postérieure du pectoral*, qui est, à notre avis, la caractéristique de ce système chez les animaux à clavicules. Chez le *Lapin*, nous avons constaté que le pectoral superficiel auquel était adjoint un épisternal ordinaire, s'étendait sur la ligne médiane jusqu'à la partie la plus postérieure du sternum. En arrière, il se continuait par retournement avec le pectoral profond. Ce dernier s'insérait sur les bords du sternum remontant jusqu'au troisième cartilage costal environ, et allait prendre attache en dehors sur la crête humérale, la région des tubérosités et la clavicule incomplète. Le sterno-préscapulaire était formé de

(1) Murie et Mivart, décrivent en plus un faisceau claviculaire qui nous semble manifestement devoir être rattaché au deltoïde.

deux faisceaux, comme chez l'*Agouti*, qui se rejoignaient bientôt et, passant sous la clavicule, se rendaient à l'aponévrose sus-épineuse (2). Du bord antérieur de la clavicule partait enfin un petit muscle qui se rendait au scapulum. Il n'y avait pas d'abdomino-huméral distinct.

Chez les Rongeurs claviculés, que nous avons examinés (*Mus*, *Arvicola*, *Sciurus*, *Hystrix* (2), nous avons constaté la disposition suivante (voy. fig. 64 d) : le pectoral superficiel était analogue à celui des *Léporidés*, avec un isolement, moins net il est vrai, de l'épisternal ; il se continuait par retournement avec le pectoral profond. Ce dernier remontait sur les bords du sternum jusque vers la troisième sterno-côte, s'insérant en dehors à la crête et à la tête humérales. Il existait un sous-clavier analogue à celui de l'Homme et des Singes, s'insérant à la clavicule. Chez notre *Hystrix*, il existait en plus un muscle cléido-scapulaire analogue à celui des Léporidés. L'abdomino-huméral existait très net et séparé du pectoral profond, sous lequel il s'insinuait pour aller s'insérer au trochiter. Il se confondait près de son insertion distale avec le *dermo humérien* de Cuvier (voy. fig. 69). Les autres Rongeurs claviculés présentent une disposition analogue, montrant tous les intermédiaires entre les Léporidés et la disposition parfaite des animaux à clavicules.

D'après Pearsons (90), le sous-clavier est simple chez

(1) D'après Mivart et Murie il y aurait un seul faisceau chez le Lièvre.

(2) Sujet du Muséum de Lyon.

les *Dipopidés*, les *Muridés*, les *Arvicolidés*, les *Sciuridés ;* chez les *Hystricidés*, *Octodontidés*, *Georychidés*, il lui est adjoint un cléido-scapulaire. Dobson a également trouvé ce dernier muscle chez le *Capromys* et Milne-Edwards [76] chez le *Siphneus*. L'ensemble de ces deux muscles (sous-clavier et cléido-scapulaire) correspond au sterno-préscapulaire des *Périssodactyles*.

D'une façon générale donc, le système pectoral des *Rongeurs non claviculés* est à peu près analogue à celui des *Ongulés* avec le sterno-aponévrotique en moins. Le sterno-préscapulaire est interrompu dans son trajet par la clavicule avortée.

Chez les *Léporidés,* le pectoral superficiel s'étend sur toute la longueur du sternum et se continue par retournement avec le pectoral profond. Le sterno-préscapulaire est comme dans le groupe précédent. Les *Léporidés* constituent à ce point de vue, comme à bien d'autres, la transition entre les non claviculés et les claviculés.

Chez les *Claviculés* enfin, la continuité du pectoral superficiel et du pectoral profond s'accentue et le faisceau cléido-scapulaire du sterno-préscapulaire disparaît dans de nombreux types.

§ 9. — **Insectivores.**

Chez le *Hérisson* que nous avons disséqué, le système pectoral était à peu près analogue à celui des Rongeurs claviculés, le grand pectoral s'étendait sur toute la longueur du sternum (voy. fig. 64 f).

Chez la *Taupe*, ce système nous a paru présenter une

disposition plus spéciale, et que nous reproduisons (Pl. VI). Le muscle 1, partant d'un raphé présternal et se rendant à la crête humérale, semble représenter notre épisternal (1). Le muscle 2, situé postérieurement et s'insérant en dehors sur le tendon du pectoral profond, nous semble être un pectoral superficiel, avorté dans sa portion distale. Le pectoral profond, proprement dit, est représenté par les faisceaux 3 et 3', et le sous-clavier par le faisceau 4. Le faisceau 5 est sans aucun doute notre abdomino-huméral. Quant au faisceau 6 on pourrait peut-être l'interpréter comme un deltoïde (?) (voy. fig. 70).

Les *Soricidés*, étudiés par Dobson [32] (*Gymmura*, *Myogale*, etc.), nous ont paru former la transition entre les *Insectivores* proprement dits et les *Talpidés fouisseurs*. Certains d'entre eux, ainsi que le *Chrysochloris* parmi les *Talpidés* et peut-être la *Taupe* elle-même, possèderaient un faisceau cléido-scapulaire analogue à celui de certains Rongeurs.

Les *Insectivores* présentent donc un dispositif qui, chez le *Hérisson* animal marcheur, ressemble beaucoup à celui des *Marsupiaux* ses ancêtres, et qui, chez les *Talpidés*, a subi des modifications considérables en rapport avec des habitudes fouisseuses.

§ 10. — **Chéiroptères.**

Ces animaux possèdent, comme les *Oiseaux*, un développement considérable des pectoraux en rapport avec le rôle que jouent ces muscles dans l'action du vol.

(1) Le faisceau 7 est un *sterno-cuticularis*.

Sur un *Plecotus auritus*, disséqué par nous, le pectoral superficiel était considérable, il s'insérait en dedans sur le bréchet sternal et le bord supérieur de la clavicule, en dehors à la crête humérale. A la hauteur de l'épaule, ce muscle envoyait à l'occipito-pollicien un court tendon aplati, correspondant sans aucun doute au *tensor plicae alaris* des *Oiseaux*. En fait de pectoral profond nous n'avons pu distinguer que le sous-clavier qui présentait la disposition ordinaire. Il existait également un abdomino-huméral distinct.

Cuvier et Laurillard ont trouvé, sur *Céphalotes Peronii* et *Pteropus edulis*, un *tensor plicae alaris* distinct, s'insérant d'une part sur la ligne médiane du sternum, et d'autre part par un court tendon sur celui de l'occipito-pollicien. Chez le *Cephalotes*, ils ont figuré un faible pectoral profond, s'insérant en dedans sur les bords du manubrium. Ce pectoral profond s'insérait en dehors chez le *Pteropus Edwardsii*, d'après Alix (7), à la tête de l'humérus et surtout à l'apophyse coracoïde.

Humphry (54) pour le *Plecotus* et Maisonneuve (72) pour *Vespertilio murinus*, sont arrivés à peu près au même résultat que nous.

D'une façon générale, ce qui caractérise donc le système pectoral des *Cheiroptères*, c'est la présence du *Tensor plicae alaris*, le développement considérable du pectoral superficiel, la confusion de l'épisternal, la présence d'un faisceau abdominal libre et enfin l'exiguité, peut-être même parfois l'absence du faisceau principal du pectoral profond. On a décrit parfois un cléido-scapulaire chez les *Cheiroptères*.

§ 11. — Carnassiers.

Chez les *Carnassiers*, animaux sans clavicules, les deux couches du pectoral sont totalement distinctes l'une de l'autre, il n'y a pas de plicature (analogie avec les *Ongulés*).

Les *Ursidés* qui sont, parmi les *Carnassiers*, ceux qui ont le plus tendance à l'attitude bipède et à l'usage de leurs membres antérieurs pour la préhension, sont aussi ceux dont le système pectoral se rapproche le plus de celui des animaux à clavicules.

Nous n'avons pas eu le bonheur de disséquer d'*Ursidés*, mais de nombreux mémoires ont été écrits sur ce sujet, par Meckel, Cuvier et Laurillard, Shepherd (106), Kelley (62), Testut (118), Beswick-Perrin (11). D'après Cuvier et Laurillard, Shepherd, Testut, le pectoral superficiel de l'*Ursus americanus* serait constitué par un grand muscle s'insérant en dedans sur toute la longueur de la ligne médiane du sternum et cachant à la vue le pectoral profond. Il s'insèrerait en dehors sur la crête humérale. L'épisternal serait complètement confondu. Quant au pectoral profond (petit pectoral de Shepherd et de Testut) il semblerait s'insérer sur les bords sternaux et les deuxième, troisième, quatrième, cinquième et sixième cartilages costaux en dedans, sur le trochiter et la crête humérale en dehors. L'*U. americanus* de Testut possédait un sterno-préscapulaire distinct, s'insérant à l'angle costo-manubrial d'une part, et sur la tête humérale, l'aponévrose sus-épineuse et le bord antérieur du scapulum, d'autre part. L'abdomino-huméral était distinct dans tous les cas.

Le *Coati*, disséqué par Cuvier et Laurillard, et le *Cercoleptes* de B. Perrin [92], présentaient une disposition à peu près analogue, avec en plus, dans le premier cas du moins, la présence du faisceau profond antérieur du pectoral superficiel, que nous avons déjà reconnu chez le *Phalanger*.

Le *Procyon lotor*, de Bertram Windle, présentait une disposition se rapprochant davantage de celle des autres *Carnassiers* avec, en plus, le faisceau profond du pectoral superficiel.

Avec les *Mustélidés* le système pectoral prend les caractères qu'il a dans toute la série des *Carnassiers*. Chez notre *Blaireau* (Muséum de Lyon), le pectoral superficiel s'insérait seulement sur la moitié antérieure du sternum. Il lui était adjoint un épisternal considérable. Le pectoral profond se composait d'un faisceau principal, s'insérant en dedans sur les trois quarts postérieurs du sternum et en dehors sur la tête et la crête humérale, et d'un sterno-préscapulaire se rendant à la clavicule atrophiée (voy. fig. 71). Il n'y avait pas trace d'abdomino-huméral.

Chez notre *Putorius furo*, la disposition était la même avec le sterno-préscapulaire en moins et une moins grande liberté de l'épisternal. La *Fouine* et la *Loutre* présenteraient, d'après Cuvier et Laurillard, une disposition analogue. Il en était de même d'une *Genette*, disséquée par nous au Muséum de Lyon. Elle présentait cependant un abdomino-huméral très considérable, s'insérant séparément au trochiter après avoir passé sous le pectoral profond. B. Windle [127] signale, chez cet animal, la présence d'un sterno-pré-

scapulaire très réduit ; il n'existait pas chez notre sujet.

Les *Canidés* et le *Chien domestique* en particulier, présentent une disposition à peu près analogue à la précédente. L'abdomino-huméral peu distinct s'insère

sur la crête delto-pectorale en arrière du pectoral profond (voy. fig. 64 e). Chez le *Renard*, nous avons constaté la confusion du faisceau abdominal avec le pectoral profond et la présence du faisceau profond du pectoral superficiel.

Chez une *Hyaena crocuta*, disséquée par nous à l'Ecole vétérinaire de Lyon, nous avons constaté encore une disposition à peu près analogue, qui a été vue également chez les *Proteles* par M. Watson [124].

Chez le *Chat domestique* nous avons encore constaté une disposition à peu près analogue. Le pectoral superficiel cependant détache constamment chez cet animal un petit faisceau à l'aponévrose de l'avant-bras et qui est probablement un vestige du sterno-aponévrotique si considérable chez les *Ongulés*. Dans de nombreux cas, nous avons trouvé un faisceau profond antérieur. Le pectoral profond se compose de

plusieurs faisceaux séparés ; STRAUSS-DURCKHEIM en avait distingué un sous le nom de *sterno-trochitérien*. Il n'y a pas de sterno-préscapulaire. L'abdomino-huméral passait dans deux cas, comme chez la *Genette*, sous le

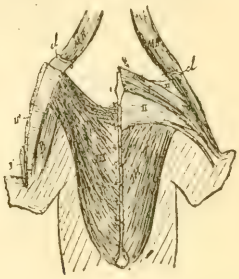

pectoral profond pour aller s'insérer au trochiter. Un *Tigre du Bengale*, disséqué au Muséum de Paris, nous a présenté une disposition en tout analogue à celle du *Chat*, mais plus simplifiée.

D'une façon générale le système pectoral des *Carnassiers* nous semble donc caractérisé par la liberté individuelle des deux couches superficielles et profondes (cette dernière dépassant l'autre chez la plupart des *Carnassiers* sauf les *Ursidés* où elle est complètement recouverte) ; la présence d'un épisternal très net ; l'absence du sterno-aponévrotique et l'absence du sous-clavier, qui disparaît à partir des *Mustélidés* et *Viverridés*. L'abdomino-huméral est à peu près constant.

§ 12. — Pinnipèdes.

D'après DUVERNOY (33) le système pectoral du *Phoca vitulina* se composerait d'un muscle unique et superficiel s'insérant en dedans sur toute la

ligne médiane du sternum et en dehors à l'humérus. Les fibres postérieures et moyennes se terminent, comme chez le *Dauphin*, sur une aponévrose qui se prolonge jusqu'à la main. Le pectoral profond serait absent d'après cet auteur.

N'ayant pas disséqué de *Pinnipèdes*, nous ne pouvons trancher cette question, mais nous avons tout lieu de supposer que le pectoral superficiel de Duvernoy correspond au pectoral superficiel et au pectoral profond des *Carnassiers fissipèdes*, plus ou moins confondus pour les besoins de la vie aquatique.

§ 13. — **Prosimiens.**

Le système pectoral de ces animaux se rapproche beaucoup de celui des *Singes inférieurs*. Il se compose d'un pectoral superficiel s'étendant sur toute la longueur du sternum, sans prendre d'insertion à la clavicule et auquel est adjoint un épisternal peu net. Il recouvre complètement le pectoral profond. Ce dernier, analogue à celui des *Singes*, s'insère en dedans sur les bords du sternum et en dehors sur l'humérus (région des tubérosités). Il lui est adjoint un sous-clavier à peu près semblable à celui de l'homme. Il existe un abdomino-huméral distinct, s'insérant à l'humérus en arrière du pectoral profond. Cette disposition est celle que nous avons rencontrée sur un *Lemur macaco* (Muséum de Lyon). C'est aussi celle rapportée par Cuvier et Laurillard chez différents *Lémuriens*, et par Milne-Edwards, chez *Propithecus diadema*.

§ 14. — Simiens.

Sur sept singes (dont six *Catarrhiniens* et un *Platyrrhinien*) que nous avons disséqués aux Muséums de Lyon et de Paris, nous avons trouvé une disposition à peu près analogue (deux *Macacus cynomolgus, M. ursinus, Rhesus erythreus, Cercopithecus sabaeus, Cynocephalus sphinx, Cebus).* Chez ces animaux, le pectoral superficiel présentait une plicature surtout nette près de l'insertion humérale (voy. fig. 64 g) (elle l'était moins chez notre *Cynocéphale*). Le faisceau de retournement était séparé par un interstice du pectoral profond. Chez le *Cébus*, ce dernier s'éloignait un peu du sternum, s'insérant par des digitations sur les cartilages costaux, disposition transitoire entre le pectoral profond des quadrupèdes et le petit pectoral des *Anthropoïdes* et de l'*Homme* (voy. fig. 73). Ceci avait déjà été remarqué par Cuvier et Laurillard chez le *Coaïta.* Bischoff, cité par Testut [117], a vu le pectoral profond s'insérer à la fois chez le *Pithecia hirsuta* à l'apophyse coracoïde et à la tête humérale. En plus de son chef claviculaire, le sous-clavier possède chez certains singes un faisceau qui, passant sous la clavicule, se rend au bord antérieur du scapulum. L'abdomino-huméral est nettement séparé du pectoral profond (voy. fig. 72).

Chez les *Singes Anthropoïdes* les muscles pectoraux, bien que présentant de grandes variétés individuelles, semblent affecter un type général se rapprochant beaucoup de celui de l'*Homme*. D'une façon générale, le pectoral superficiel chez ces animaux possède un

faisceau de retournement surtout net en dehors mais ne se continuant pas avec le pectoral profond. Ils possèdent également un épisternal distinct s'insérant, comme chez l'homme, sur la clavicule; chez les *Orangs* de Cuvier et Laurillard, de Bischoff, et de Hartmann, il s'insérait sur le sternum comme chez les singes inférieurs. Le pectoral profond, recouvert complètement par le pectoral superficiel, s'insère en dedans, comme chez l'*Homme*, par des digitations sur les arcs costaux, toujours à une certaine distance du sternum. La transposition des insertions de ce muscle nous semble due au passage de l'attitude quadrupède à l'attitude bipède. En dehors, il s'insère à l'apophyse coracoïde ; chez le *Troglodytes Aubryi* de Gratiolet et Alix [45] il s'insérait par deux tendons à la tête de l'humérus. Chez le *Chimpanzé* de Humphry, il s'insérait également à la tête humérale ; il en était de même chez celui de Champnéys [22]. Le sous-clavier va, comme chez l'*Homme*, de l'angle costo-manubrial à la clavicule. L'abdomino-huméral est contingent.

§ 15. — **Homme.**

Chez l'*Homme*, le pectoral superficiel recouvre complètement le pectoral profond et se replie en dehors formant, à son insertion humérale, un tendon en forme de **V** (voy. Wastgaffe, Journ. of. Anat. Phys., 1871). L'épisternal vient toujours de la clavicule. Le pectoral profond ou *petit pectoral* vient des troisième, quatrième et cinquième arcs costaux et se rend à l'apophyse coracoïde très développée. Le sous-clavier ne

présente rien de particulier. L'abdomino-huméral se confond, quand il existe, avec le faisceau de retournement du pectoral superficiel.

Le système pectoral de l'*Homme* présente souvent des anomalies le ramenant au type des Mammifères plus inférieurs. Voici, d'après le professeur TESTUT [117], les principales : citons, d'abord, la présence du faisceau abdominal représentant notre abdomino-huméral de la plupart des mammifères et qui, d'après les chiffres du professeur TESTUT, se montrerait environ une fois sur cinq. Nous-même, nous avons trouvé environ une fois sur deux, et même dans les cas où le faisceau abdominal n'existait pas, un court faisceau de fibres partant de la capsule articulaire et s'étalant à la face postérieure du tendon en **V** du pectoral superficiel. Ce faisceau nous semble devoir être interprêté comme l'insertion distale de l'abdomino-huméral en voie de disparition (voy. fig. 67).

WOOD [128], PERRIN [92], TESTUT, GRUBER et de nombreux auteurs ont également rencontré un muscle dit *chondro-épithochléaris* que le professeur TESTUT décrit comme une bande musculaire longeant le bord inférieur du grand pectoral s'insérant en dedans aux quatrième, cinquième et sixième arcs costaux ou à l'aponévrose abdominale, et, en dehors, sur l'épitrochlée et les aponévroses du bras. D'après PERRIN, ce muscle serait l'homologue du *tensor plicae alaris* des *Oiseaux*. Nous ne le croyons pas, les connexions anatomiques des deux muscles étant différentes. Peut-être serait-il plutôt l'homologue du sterno-aponévrotique des *Ongulés* ou simplement une transformation du faisceau abdominal.

Le petit pectoral étend parfois ses insertions en haut jusqu'à la deuxième côte, parfois même jusqu'à la première (*pectoralis minimus* de GRUBER), en arrière jusqu'à la sixième, tendant à reproduire ainsi la disposition des *Quadrupèdes* chez qui ce muscle dépasse en étendue le pectoral superficiel. Très souvent aussi, le petit pectoral se réfléchit sur l'apophyse coracoïde et prolonge ses insertions jusqu'à la tête humérale, disposition reproduisant également celle de tous les autres mammifères.

WOOD, TESTUT, GRUBER et d'autres nombreux anthropotomistes ont souvent rencontré un muscle spécial s'insérant d'une part à l'angle costo-manubrial, de l'autre en un point variable du bord supérieur du scapulum. Souvent il se confondait avec le sous-clavier, d'autres fois les deux muscles existaient séparément, d'autres fois enfin, le sous-clavier avait disparu. Il est impossible de ne pas voir dans ce muscle anormal de l'*Homme*, la reproduction de ce qui existe normalement chez certains *Rongeurs* et *Insectivores*, du sterno-préscapulaire des *Ongulés*. Au même système de muscle se rattache nécessairement le scapulo-claviculaire de WOOD et GRUBER, le coraco-claviculaire de CALORI et l'acromio-claviculaire rencontré une fois par GRUBER.

De tout ce qui vient d'être dit, il appert que le système pectoral nous semble devoir être divisé de la façon suivante :

Episternal s'insérant en dedans à l'extrémité antérieure du sternum sauf chez l'*Homme* et les *Anthropoïdes* (le cas est douteux pour l'*Orang*) où il s'insère à l'extrémité interne de la clavicule ; et en dehors à l'extrémité inférieure de la crête humérale. Il est en connexion intime à son insertion distale avec le mastoïdo-huméral.

PECTORAL SUPERFICIEL

Pectoral superficiel proprement dit. Il recouvre complètement le pectoral profond chez les animaux claviculés. Ce dernier dépasse en arrière chez les animaux non claviculés. Le pectoral superficiel projette parfois un faisceau profond antérieur (certains *Marsupiaux* et *Carnassiers*).

Sterno-aponévrotique s'insérant en dehors à l'aponévrose antibrachiale ; il est propre aux *Ongulés*, animaux exclusivement quadrupèdes.

Faisceau principal (sterno trochinien des Vétérinaires — *petit pectoral* des Anthropotomistes). S'insère sur les bords du sternum et, après avoir suivi une direction de dedans en dehors et d'arrière en avant, atteint la tête humérale. Chez les bipèdes (*Anthropoïdes, Homme)*, il est très réduit, n'atteint pas le sternum en dedans et s'arrête en dehors à l'apophyse coracoïde. De nombreuses anomalies reproduisent à différents degrés, chez ces animaux, la disposition des Quadrupèdes.

PECTORAL PROFOND...

F. accessoire (*sterno-préscapulaire* chez les aclaviculés, *sous-clavier* chez l'homme), va de l'angle costo-manubrial à l'omoplate chez les non claviculés; chez les semi-claviculés la dissociation de ces faisceaux constitutifs s'opère, les uns se rendant au scapulum, les autres s'arrêtant à la clavicule. Chez les claviculés enfin, ils s'arrêtent généralement tous à la clavicule (exception faite pour certains *Rongeurs et Insectivores*).

Abdomino-huméral allant de l'aponévrose de l'abdomen à l'humérus et se confondant parfois avec le f. principal du pectoral profond.

On a proposé, ces dernières années, deux autres classifications des muscles pectoraux. Ce sont celles de M. B. Windle [126] et de M. X. Lesbre [68].

Le premier de ces auteurs distingue cinq muscles pectoraux auxquels il donne les noms de *manubrial superficiel, manubrial profond, gladiolaire, costal* et *abdominal*. Le premier correspondrait à notre épisternal; le gladiolaire à notre pectoral superficiel; le manubrial profond serait à peu près notre faisceau accessoire du pectoral profond (sous-clavier ou sterno-préscapulaire) (quoique l'auteur reconnaisse au *Chien* et au *Chat* un manubrial profond alors que nous savons que ces animaux ne possèdent pas de sterno-préscapulaire, et mette en doute l'existence de son muscle chez le *Porc* et les *Solipèdes* où le sterno-préscapulaire est pourtant très développé). Le costal de M. Windle serait notre pectoral profond et son abdominal notre abdomino-huméral; ces deux muscles seraient parfois, selon lui, confondus l'un avec l'autre; c'est aussi ce que nous avons conclu à propos des *Ongulés* par exemple.

M. X. Lesbre divise le systéme pectoral en *épisternal, préscapulaire, pecto-transversal, pecto-abdominal* et *accessoire du pecto-abdominal*. L'épisternal de M. X. Lesbre coïncide avec le nôtre. Le pecto-transversal est notre pectoral superficiel et notre sterno-aponévrotique réunis. Le préscapulaire est essentiellement notre sous-clavier ou sterno-préscapulaire. Le pecto-abdominal répond à notre pectoral profond chez les animaux domestiques, au faisceau sterno-costal du pectoral superficiel chez l'*Homme*; (le petit pectoral de l'*Homme* étant, pour M. X. Lesbre, un muscle spécial

à cet animal et représenté chez certains *Quadrupèdes* par quelques faisceaux plus ou moins isolables du pectoral profond). Quant à notre abdomino-huméral, l'auteur n'en reconnait pas l'existence propre et en fait un simple faisceau plus ou moins nettement différencié du pecto-abdominal.

En résumé, voici quels sont les principaux points sur lesquels nous sommes avec ces auteurs en accord ou en désaccord :

1° Nous croyons être le premier à distinguer le muscle sterno-aponévrotique des *Ongulés* du pectoral superficiel. On avait jusqu'ici semblé les confondre. Ces deux muscles nous paraissent cependant bien différents l'un de l'autre tant par leur insertion distale (le pectoral superficiel s'insérant à la crête humérale, le sterno-aponévrotique à l'aponévrose de l'avant-bras), que par leur constitution et la coloration de leurs fibres. Confondus chez les *Solipèdes*, les *Bovidés*, les *Antilopidés* et le *Porc*, ils deviennent plus distincts chez les *Cervidés*, les *Ovidés*, et les *Capridés* et particulièrement chez le *Mouflon à manchettes* où nous les avons même vus séparés l'un de l'autre par l'insertion distale de l'épisternal. Nous refusons catégoriquement aux *Carnassiers* et à tous les animaux qui n'appartiennent pas à l'ordre des *Ongulés*, la possession du sterno-aponévrotique, propre selon nous à l'attitude essentiellement quadrupède.

2° Pour ce qui a trait au sterno-préscapulaire, nous embrassons pleinement les vues de M. X. Lesbre, ce qui nous met en désaccord complet avec M. Windle. Cet auteur nous semble avoir complètement méconnu

l'existence du sterno-préscapulaire des *Ruminants* auxquels M. X. Lesbre a donné sa véritable signification Le manubrial profond de M. Windle est un simple faisceau parfois indistinct du pectoral profond.

3° Pour ce qui est du pectoral profond, nous sommes, au contraire, d'accord avec M. Windle. Le costal de cet auteur correspond toujours, en effet, à notre pectoral profond. Mais le pecto-abdominal de M. X. Lesbre ne correspond à notre muscle que pour les animaux domestiques. Chez l'*Homme*, en effet, M. X. Lesbre reconnaît son pecto-abdominal dans la partie sterno-costo-abdominale du grand pectoral dont il fait, par conséquent, l'homologue du sterno-trochinien des animaux. Quant au petit pectoral de l'*Homme*, que nous homologuons au sterno-trochinien, il en fait un muscle spécial, représenté chez certains *Quadrupèdes*, par un faisceau plus ou moins isolable du sterno-trochinien. Notre opinion est basée sur les faits suivants : les fibres provenant du faisceau sterno-costo-abdominal du grand pectoral chez l'*Homme*, font partie de la branche antérieure du V par lequel ce muscle s'insère sur l'humérus. Ce muscle est donc superficiel. Les fibres provenant du sterno-trochinien des animaux s'insèrent au contraire postérieurement par rapport à celles du pectoral superficiel. Ce muscle est donc profond. Le pectoral profond, si puissant chez les *Ongulés*, décroît à mesure que la quadrupédité diminue par rapport au pectoral superficiel qui, au contraire, augmente d'étendue en arrière. Chez les *Catarrhiniens*, en effet, le pectoral profond s'insère, en dedans, sur les bords du sternum et, en dehors, sur la

tête humérale. Chez les *Platyrrhiniens*, il s'écarte un peu du sternum et chez l'*Homme* et les *Anthropoïdes*, enfin, il s'en écarte tout à fait pour s'insérer franchement sur les arcs costaux. De même, son insertion distale se reporte de la tête humérale à l'apophyse coracoïde. 17 fois sur 106 sur l'*Homme*, d'après Wood, il reprend cependant son ancienne insertion à l'humérus. Ces différents types de transition qu'il nous semble avoir saisi entre le sterno-throchinien des *Quadrupèdes* et le petit pectoral de l'*Homme*, nous ont amené à leur homologation.

4° Contrairement à M. Windle, M. X. Lesbre n'admet pas l'existence propre du muscle abdomino-huméral, en fait un simple faisceau du sterno-trochinien. Chez le *Chien*, le *Chat*, le *Lapin* et les *Ongulés domestiques*, ce muscle est, en effet, peu net, confondu avec le pectoral profond, mais chez certains autres animaux tels que la *Genette*, parmi les *Carnassiers*, et tous les *Singes inférieurs*, nous l'avons rencontré très net, séparé par une distance d'un à deux centimètres du pectoral profond et s'insérant par une insertion spéciale à l'humérus. Ce muscle, très développé chez les *Batraciens*, constitue presque à lui seul toute la masse pectorale des *Urodèles*. C'est l'adducteur du bras, l'huméro-pubien de Zenker [130].

BIBLIOGRAPHIE.

1. Abbot, Soc. Biol., 1852.
2. Ahlfeld, *Die Missb. der Menschen*, 1882.
3. Albrecht, *Sur les élém. morph. du manubrium du sternum chez les Mammifères*, Bruxelles 1884.
4. Albrecht, *Uber die Cetoïde nature der Prommamalia*, Anatom., Anz. T. I.
5. Alix, *Remarques sur la myologie des Carnassiers*, C. R. de l'Acad. des Sc. de Paris, LXXXI.
6. Alix, *Sur l'app. loc. de l'Ornithorhynque*, Soc. Phil. de Paris, 1867.
7. Alix, *Sur l'app. loc. de la Roussette*, Id.
8. Ammon, *Les Mal. chirurg. congénitales de l'homme.*
9. Arbuthnott-Lane. Journ. Anat. and Phys., 1884.
10. Balducci, *Contribut. alla morfol. dello sterno*, 1884.
11. Beswick-Perrin, *On the Myol. of the limbs of the Kinkajou*, Proc. Zool. Soc., 1871.
12. V. Beneden et P. Gervais, *Ostéogr. des Cétacés*, 1880.
13. De Blainville, *Ostéographie.*
14. L. Blanc, *Exposé d'une classif. tératol*, Ann. de la Soc. Linn., Lyon, 1894.
15. L. Blanc, *Transform. cutanée de l'amnios*, Ann. de la Soc, Linn., Lyon, 1892.
16. Bräune, Arch. fur Anat. and Phys., 1888.
17. Breschet, *Recherches sur diff. pièces du squel.*, 1838.
18. P. Broca, *L'ordre des Primates*, 1870.
19. Broom, Journ. of Anat. and Phys., 1897.
20. Burne, *On the variation and dév. of the leporine sternum*, Proc. Zool. Soc., 1891.
21. Cawardine, *The suprasternal bones in man*, Journ. of Anat. and Phys., vol. XXVII.
22. Champneys, *Muscles and Nerves of a Chimpanzé and a Cynoc. Anubis*, Journ. of Anat. and Phys., 1871.

23. Chauveau et Arloing, *Anat. comp. des an. domestiques.*
24. Chudzinski, Divers mémoires sur l'*Anatomie des nègres*, Rev. d'Anthr., de 1872 à 1884.
25. Claus, *Traité de Zoologie*, 1884.
26. Cornevin et Lesbre, *Caract. ostéol. différ. de la Chèvre et du Mouton*, Bull. Soc. d'Anthrop., Lyon, 1891.
27. Cornevin et Lesbre, *Mém. sur les anom. numér. de la col. vert. et des côtes chez les Mamm. domestiques*, 1897.
28. Coues, *Myol. of the Ornithorrhynchus*, Pr. Ess. Inst., 1868.
29. Cuvier, *Leçons d'anat. comparée*, 1836.
30. Cuvier et Laurillard, *Planches de Myologie.*
31. Deniker, *Rech. anat. et embryol. sur les Anthrop.*, 1886.
32. Dobson, *Monog. of the Insectiv.*, 1882.
33. Duvernoy, Mém. du Mus. de Paris, 1822.
34. Dwight, *Irrég. union of the fist and second pièce of the sternum in man. and apes*, Journ. of Anat. and Phys., T. XXIV.
35. Ferré et Schmidt, Journ. d'Anat et de Phys., 1893.
36. Flower, *On the osteol. of the Cachalot*, Ir. Roy. Soc., 1867.
37. Flower, *An Introduct. to the osteol. of the Mamm.*, 1876.
38. Freeman, Journ. of Anat. and Phys., vol. XX.
39. Gavard, *Traité d'Ostéol.*, 1805.
40. Gegenbaur, *Anatomie comparée.*
41. Gegenbaur, Nat. Hist. Review, 1865.
42. Georges, *Monographie du genre Daman*, 1875.
43. P. Gervais. *Rem. sur l'anat. des Cétacés de la div. des Balénides*, Nouvelles Arch. du Mus., 1re série, 7.
44. Goette, Arch. für Anat. und Physiol., 1877.
45. Gratiolet et Alix, *Rech. sur l'anat. comparée du Trogl. Aubryi*, Arch. du Mus. Paris, 1866.
46. Gratiolet, *Rech. sur l'anat. de l'Hippopotame*, 1867.
47. Grandidier et Milne-Edwards, *Hist. phys. natur. et polit. de Madagascar*, 1897.
48. Gurlt, *Uber thierische Missgeb*, 1877.
49. Gurlt, *Lehrbuch der Path. Anat. der Haussaüg.*, 1832.
50. Hamy. *Notes sur un squel. d'Aëta*, Nouvelles Arch. du Mus., 2e série, 2.

51. I. G. Saint-Hilaire, *Hist. générale et part. des anom.*, 1836.
52. Howes, Proc. Zool. Soc., 1893.
53. Humphry, *On the Myol. of Orycteropus capensis and Phoca communis*, Journ. of Anat. and Phys., 1868.
54. Humphry, *The Myol. of limbs of Plecotus*, Journ. of Anat. and Phys. 1869.
55. Humphry, *On som pointsin the anat., of the Chimpanzé*, Journ. of anat. and Phys., 1869.
56. Humphry, *Myol. of the Limbs. of the Unau* etc., Journ. of Anat. and Phys., 1870.
57. Hyades et Testut, *Myol. des Fuégiens*, 1889.
58. Jaboulay, *Le manubr. du ster. au point de vue de l'Anat. Philos.*, Prov. Méd. 1885.
59. Jaboulay et Tournier, *Anom. des côtes*, Prov. Méd., 1890.
60. Joly et Lavocat, *Rech. anat. sur la Girafe*, 1845.
61. Keith, *The ligaments of the Catarrhine Monkeys*, Journ. of Anat. and Phys., 1874.
62. Kelley, *Nots on the Myol. of Ursus Maritimus*, Proc. Acad. Nat. sc. of Phil., 1888.
63. King, *On the episternal bones*, Guy's Hosp. Report. 1840.
64. Knox, London Méd. Gaz. 1843,
65. Lebougq, *Anômalies des côtes chez l'homme*, Ann. de la Soc. de Méd. de Gand, 1885 et 1894.
66. Ledouble, *Variations du syst. musc. de l'homme*, 1897.
67. Lesbre, *Essai de Myol. comparée de l'homme et des Mammifères domestiques*, Bull. Soc. Anthrop., Lyon, 1897.
68. Lesbre, *Les muscles pectoraux*, Bull. Soc. d'Anthrop., Lyon, 1892.
69. Luschka, *Die Halsrippen und die ossa suprast. des Menschen*, 1859.
70. Mac-Cormick, *The Myol. of the limbs of Dasyurus viverrinus*, Journ. of Anat. and Phys., 1887.
71. Maisonneuve, *Rech. sur les lux. des deux premières pièces du sternum*, Paris, 1842.
72. Maisonneuve, *Osteol. et Myol. du Vespertilio Murinus*, 1871.
73. Manners-Smith, *On some points in the Anat. of Ornith.*, Proc. Zool. Soc., 1894.

74. Martin et Letulle, Journ. d'Anat et de Phys., 1876.
75. Meckel, *Anat. comparée.*
76. Milne-Edwards, *Etude pour servir à l'histoire de la faune mammalogique de la Chine*, 1868.
77. Mivart et Murie, *On the crested Agouti*, Proc. Zool. Soc., 1866.
78. Mivart et Murie, *Anat. of the Lemuroïdea*, Proc. Zool. Soc., 1869.
79. Mivart et Murie, *Myol. of Hyrax*, Proc. Zool. Soc., 1866.
80. St-G. Mivart, *Notes on the Anat. of Erethizon* Proc. Zool., 1862.
81. Morris, *The joints of the Man.*
82. Murie, *On the Malayan Tapir*, Journ. of Anat. and Phys, 1871.
83. Murie, *On the Anat. of Antilocapra Americana*, Proc. Zool. Soc., 1870.
84. Musgrove, *The sterno-costal articulations*, Journ. of Anat. and Phys., vol. XXVII.
85. Otto, *Monst. sexcent. Descript. anatomica*, 1841.
86. Otto, *De variobus quibusdam sceleti humani*, 1836.
87. Owen, *Anat. and Phys. of Vertebrates*, 1866.
88. Parker, *A mon. on the struct. and dèvel. of the shoulder girdle and sternum*, Ray's Society, 1868.
89. Paterson, J. of. anat. and. Phys., vol. xxvii.
90. Pearsons, *On account of the Myol. of the Myomorpha*, Proc. Zool. Soc., 1896.
91. Pearsons, *On the Myol. of the Sciur. and Hystric. Rodens*, Proc. Zool. Soc., 1894.
92. Perrin, Journal of. anat. and Phys., 1871.
93. Poirier, *Traité d'anatomie humaine*, 1896.
94. Pouchet et Beauregard, *Recherches sur le Cachalot*, Nouv. Arch. du Mus., 3e série, I.
95. Pouchet et Beauregard, *Ostéol. comparée*, 1889.
96. Rambaud et Renaut, *Origine et dèv. des os*, 1864.
97. Ramirez, Gaz. Méd. de Paris, 1868.
98. Rathke, *Sur le dèv. du sternum*, Arch. anat. et de Phys. 1838.
99. Régis, Journ. des Sçavans, 1681.

100. F. et J. Regnault, Bull. Soc. anat., nov., 1897.
101. Reverdin, Bull. Soc. anat., deuxième série, 1867.
102. Ruge, *Untersuch. uber Entwickel am, Brustbeim*, 3e Morpohl. Jahrb, T. VI.
103. Sabatier, *Morphol. du sternum*, C. R. Acad. Sc., 1897.
104. Sappey, *Traite d'anatomie*.
105. Serres, *Recherches d'anat. transc.*, Paris, 1832.
106. Shepherd, *Short notes on the myol., of the american bear*, Journ. of. Anat. and Phys., vol. xviii, 1883.
107. Siedebatham, *On the myol. of the Water-opposum.*, Proc. Zool. Soc. 1885.
108. Strauss-Durckheim, *Anatomie du Chat.*
109. Struthers, *On some points in the anat. of a great Fin-Whale*, J. of. Anat. and Phys., 1872.
110. B. Sutton, *On the Nature, of certains ligaments*, J. of. Anat. and Phys., vol. xviii.
111. Taruffi, *Storia della teratologia*, 1886.
112. Tchaussow, *Zur frage uber die Sterno-costal gelenke*, Anat. Anzeig., 1891.
113. Testut, *Contrib. à l'anat. des races nègres*, 3 mémoires, Bordeaux, 1884.
114. Testut, *Diss. d'un Boschiman*
115. Testut, *Contrib. à l'anat. des races nègres*, Bull. Soc. anthr., Lyon, 1890.
116. Testut, *Traitè d'anatomie humaine*, 1896.
117. Testut, *Anomalies musculaires au point de vue de l'anatomie comparée, 1884.*
118. Testut, *Myol. de l'Ursus americanus*, Journ. intern. d'Anat. et de Phys., 1890
119. Tredgold, *Variations of ribs in the Primates*, Journ. of. Anat. and Phys., 1897.
120. Turner, *Cervical ribs and the so called Bicipital ribs in Mam.*, J. of. Anat. and Phys., vol. xvii.
121. Turner, *On the sternum and ossa innom, of Balaenoptera Sibbaldii*, J. of. Anat. and Phys., 1870.
122. Vrolik, *Tab, ad illustr., Embryog.*, Leipzig, 1854.
123. Wagstaffe, *Observ. in human. Anat.*, J. of. Anat. and Phys., 1871.

124. Watson, *On the muscular Anatomy of Proteles*, Proc. Zool., Soc., 1882.
125. Weisgerber, *De l'indice thoracique*, 1879.
126. B. Windle, Trans. of the R. Ir. Acad., 1889.
127. B. Windle, *On the Myol. of the terrest. carnivora*, Proc. Zool. Soc., 1897.
128. Wood, *Anomalies musculaires*, Divers mémoires in Proc. Roy. Soc.
129. Young, *Muscular. Anat. of Phascolarctus cinereus*, J. of Anat. and Phys., vol. xvi.
130. Zenker, *Batrachomyologia*, Iéna, 1826.
131. Zittel, *Traité de Paléontologie*, 1894.

EXPLICATION DES PLANCHES

Planche I. — Fig. 1. *Sternum d'Orinthorhynque.* — Fig. 2. *St. de Bolaena mysticetus.* — Fig. 3. *St. de Megaptera Lalandii.* — Fig. 4. *St. de Balnaenoptera musculus.* — Fig. 5. *St. de Monatus australis.* — Fig. 6. *St. d'Halicore.* — Fig. 7. *St. de Delphinus delphis.* — Fig. 8. *St. de Tapir.* — Fig. 9. *St. d'Onagre.* — Fig. 10. *St. de Chameau.* — Fig. 11. *Manubrium d'Insectivores :* a) *Scaptonyx fusicauda,* d'après Milne-Edwards ; b) *Talpa Europaea ;* c) *Sorex araneus.* — Fig. 12. *Man. de Pinnipède :* a) *Phoque ;* b) *Otarie.*

Planche II. — Fig. 13. *St. de Saïga Tartarica.* — Fig. 14. *Man. d'Ecureuil.* — Fig. 15. *Man. de Myopotame.* — Fig. 16. *Man. de Porc-épic.* — Fig. 17. *Man. de Marmotte.* — Fig. 18. *Man. de Siphneus,* d'après Milne-Edwards.— Fig. 19. *St. de Roussette.* — Fig. 20. *St. de Plecotus auritus.* — Fig. 21. *Man. de Félins :* a) *F. gueparda ;* b) *F. tigris.* — Fig. 22. *Man. de Loutre.* — Fig. 23. *Man. d'Hapalaurita.* — Fig. 24. *Man. de Lemur.* — Fig. 25. *Man. de Mycetas.*— Fig. 26. *Man. de Mecaque.*— Fig. 27. *St. de Chimpanzé.*

Planche III. — Fig. 28. *St. de Gorille.* — Fig. 29. *St. de Gibbon.* — Fig. 30. *Articulation sterno-claviculaire de Phallnyer,* d'après Parker.— Fig. 31. *Articul. chondro-stermale de Mylodon,* d'après de Blainville. — Fig. 32. *Articul. chondro-stermale de Balaenoptera musculus,* d'après Struthers. — Fig. 33. *Articul. sterno-claviculaire de Rat.* — Fig. 34. *Articul. sterno-claviculaire de Lapin,* d'après Parker. — Fig. 35. *Première articul. chondro-sternale d'Âne.* — Fig. 36. *Articul. chondro-sternales d'Âne.* — Fig. 37. *Première articul. chondro-sternale à l'état de diarthrose chez l'Homme.* — Fig. 38, 39 (32 par erreur), 40, 41, 42, 43, 44. *Schémas de Tératologie.*

Planche IV. — Fig. 45. *Côte cervicale prolongée jussque au sternum chez l'Homme.* — Fig. 46. *Cartilage costal en y chez le Phoque.* — Fig. 47. *Totalité des points d'ossification possible*

dans le manubrium de l'Homme. — Fig. 48. *Points d'ossific. supplémentaires du manubrium chez l'Homme.* — Fig. 49. *sternum avec septième sternèbre chez l'Homme*, d'après Otto. — Fig. 50. *Os suprasternal chez l'Homme.* — Fig. 51. *Partie postérieure du sternum chez Delphinus tursio.* — Fig. 52. *Fissure supérieure du sternum chez l'Homme*, d'après Ahlfeld. — Fig. 53. *Fissure totale du sternum chez le Veau.* Fig. 54. *Fissures supérieure et inférieure du sternum combinées chez le Mouton.*— Fig. 55 et 56. *Déformations du xiphisternum chez l'Homme.*

Planche V.— Fig. 57. *Fissure inf. du sternum chez l'Homme*, d'après Ahlfeld. — Fig. 58. *Sternum de Veau célosomien reconstitué au-dessus du rachis.* — Fig. 59. *Perforation du sternum par ectopie du cœur chez le Veau.*— Fig. 60. *Asymétrie du sternum chez le Nègre.* — Fig. 61. *Sternums de xiphopage*, d'après Vrolik. — Fig. 62. *Sternum de Rittas-Cristina*, d'après Serres. — Fig. 63. *Sternum de sternodyme.* — Fig. 64. *Diagrames du système pectoral :* a) *Phalanger ;* b) *Dauphin ;* c) *Bœuf ;* d) *Rat ;* e) *Chien ;* f) *Hérisson ;* g) *Cercopithèque ;* h) *Homme.* — Fig. 65. *Partie postérieure du ster. chez le Lapin*, d'après Burne. — Fig. 66. *Système pectoral de Delphinus delphis.* — Fig. 67. *Vertige de l'insertion distale de l'abdomino-huméral chez l'Homme.*

Planche VI. — Fig. 68. *Système pectoral d'antilope des Indes.*— Fig. 69. *Système pectoral de Sciurus vulgaris.* — Fig. 70. *Système pectoral de Talpa Europea.* — Fig. 71. *Système pectoral Meles taxus.*— Fig. 72. *Système pectoral de Macacus cynomolgus.*— Fig. 73. *Pectoral profond de Chéus.* — Fig. 74. *Pectoral superficiel de Moufflon à manchettes* (1. *Episternal*, 2. *Pectoral superficiel*, 2' *Sterno-aponévrotique*, 3. *Pectoral profond*, 4. *Faisceau accessoire du pectoral profond*, 5. *Abdomino-huméral*, 6. *Deltoïde*, 7 et 8. *Dépendances du pannicule charnu.*

TABLE DES MATIÈRES

Introduction 5

CHAPTRE I. — Description morphologique du sternum 9

CHAPITRE II. — Des indices sternaux..... 35

CHAPITRE III. — Les articulations du sternum 64

I. — Surfaces articulaires..... 65

II. — Ligaments 95

CHAPITREI V. — Tératologie du sternum 111

I. — Monstruosités simples 112

II. — Monstruosités doubles 182

CHAPITRE V. — Connexions du sternum avec le membre thoracique 194

LYON. — Imp. BOURGEON, rue des Marronniers, 7.

PLANCHES

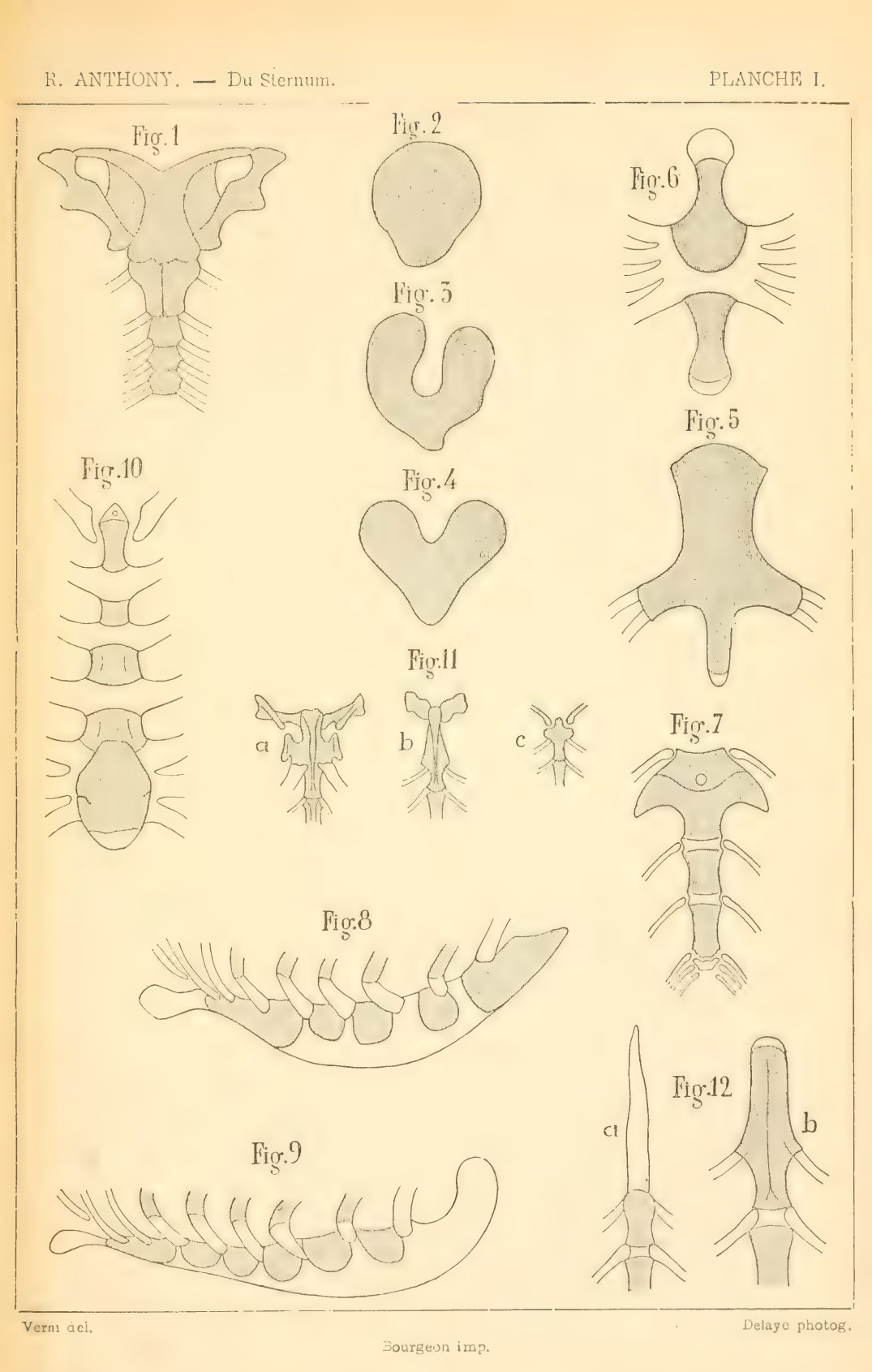

Vernı del. Delaye photog.

Bourgeon imp.

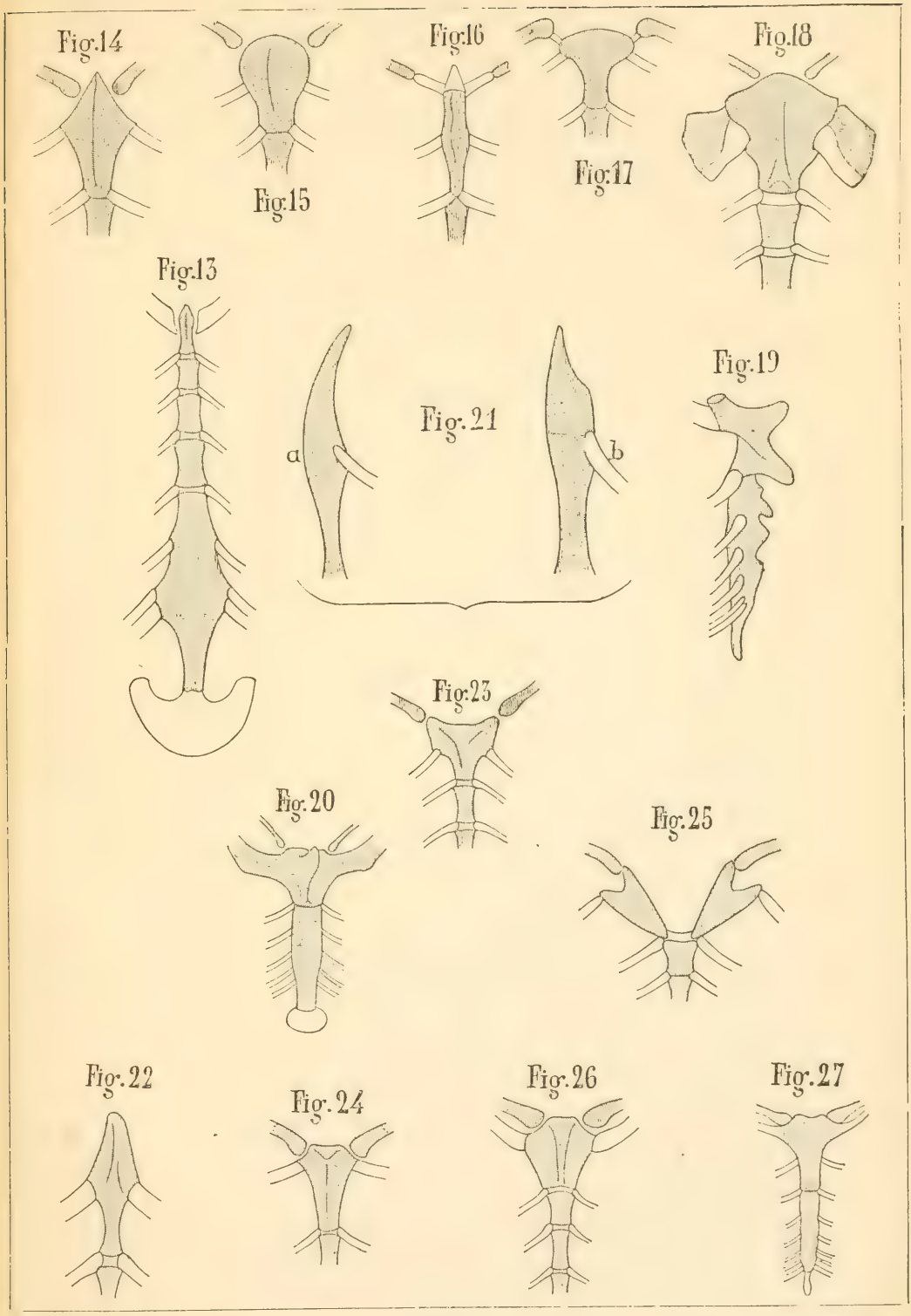

Verni del. Delaye photog.

Bourgeon imp.

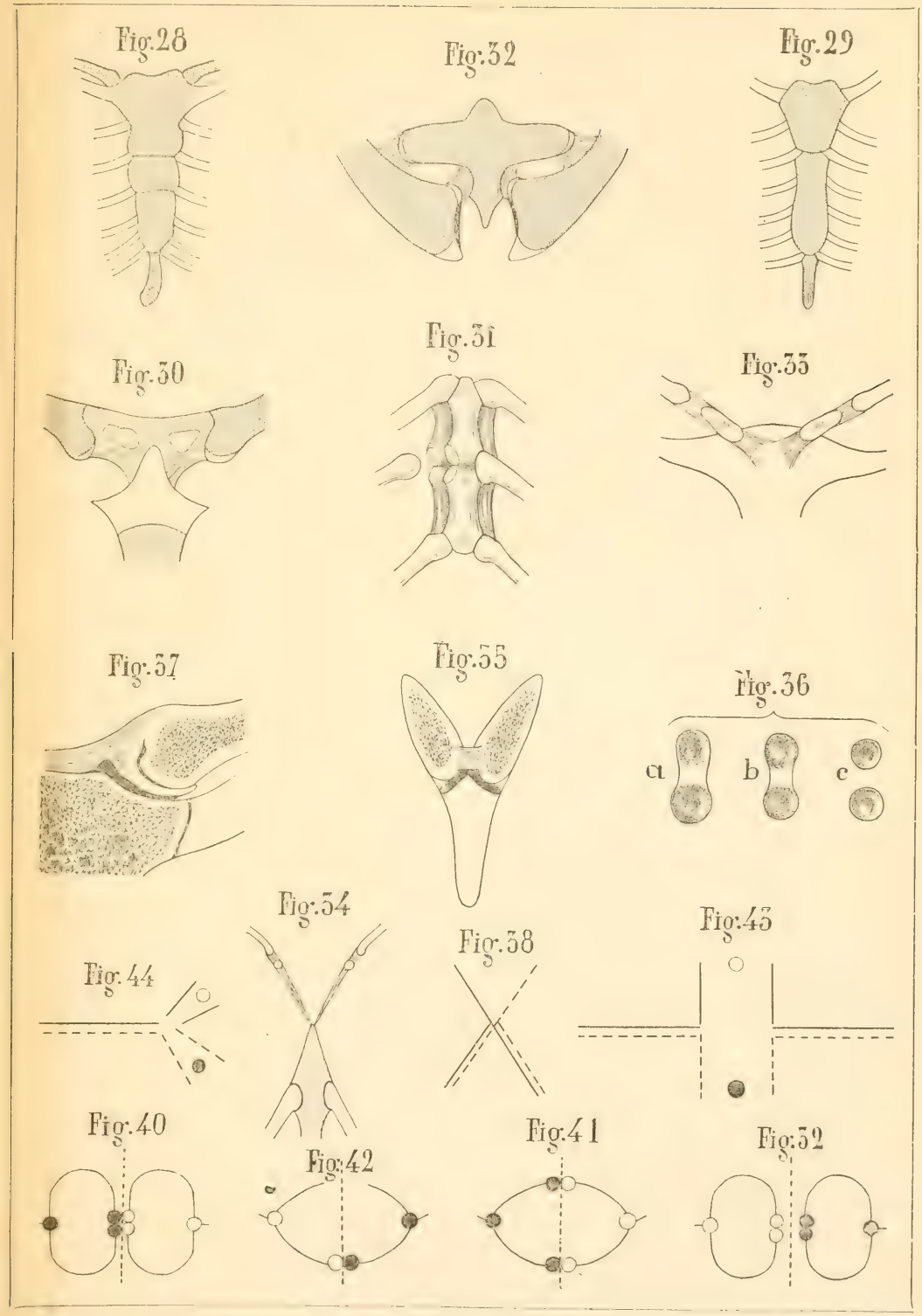

Verni del. Delaye photog.

Bourgeon imp.

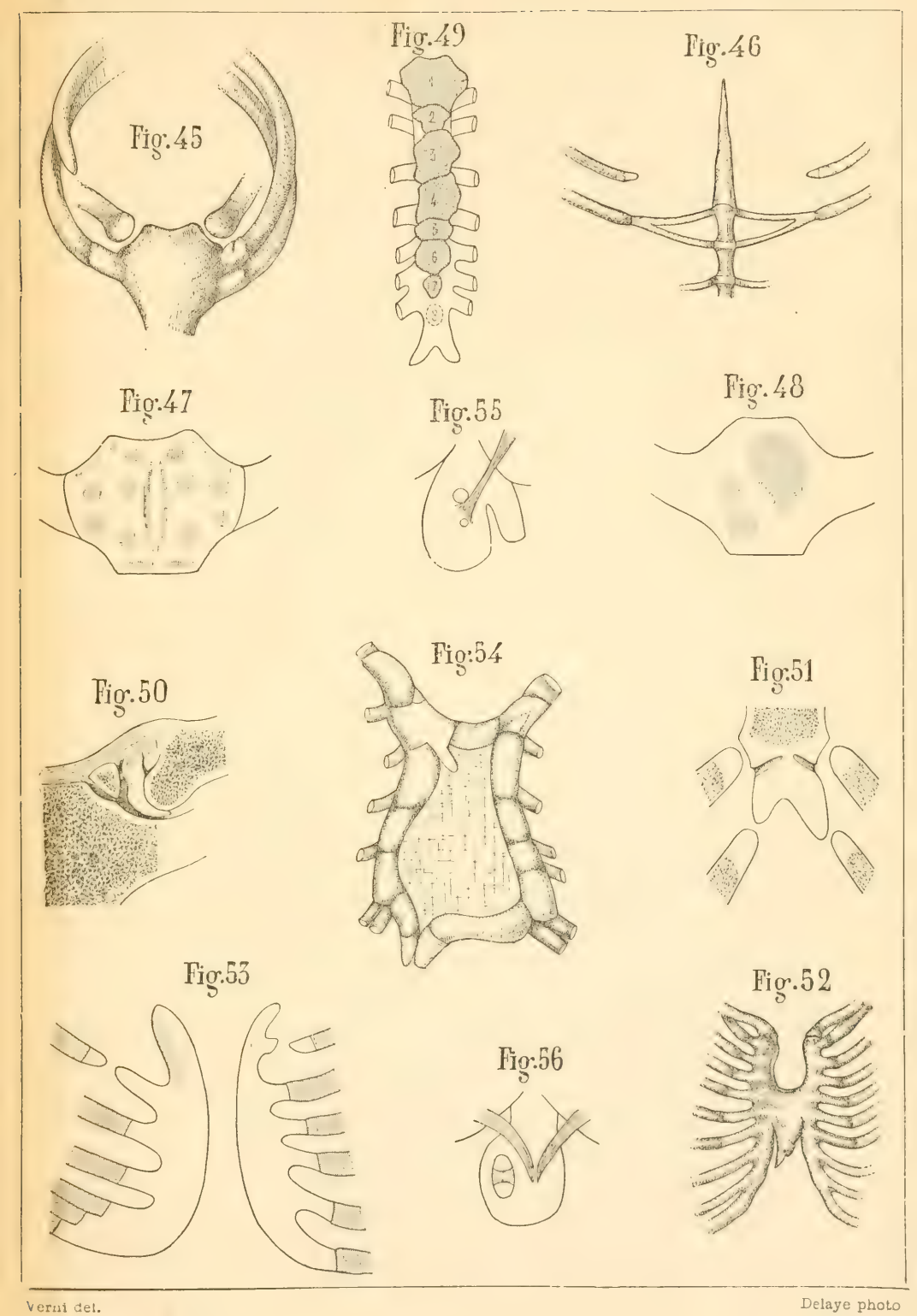

Vernl del. Delaye photo

Bourgeon imp.

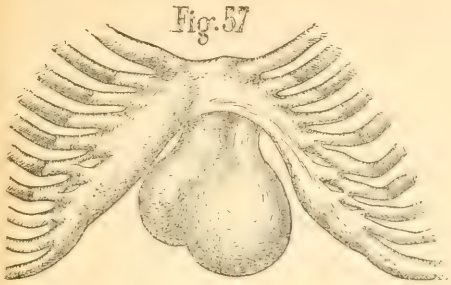

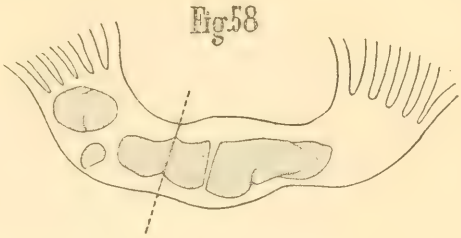

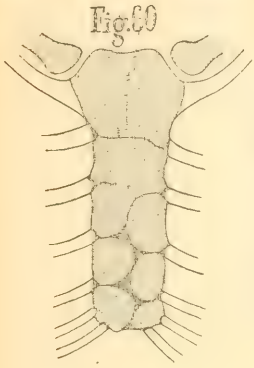

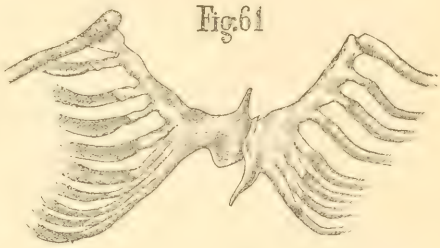

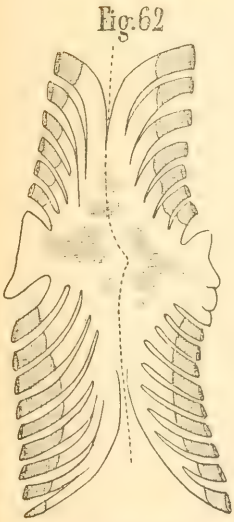

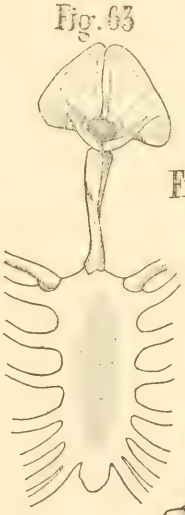

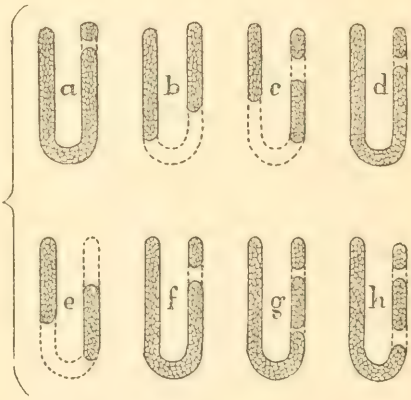

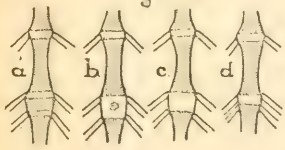

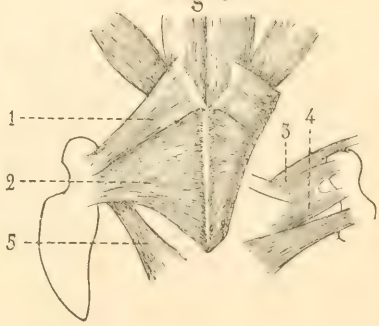

Verni del. Delaye photog.

Bourgeon imp

Fig. 68

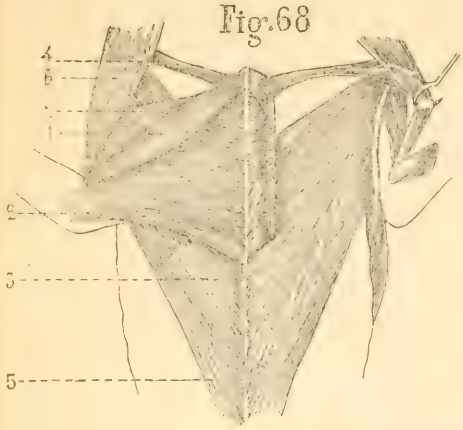

Fig. 69

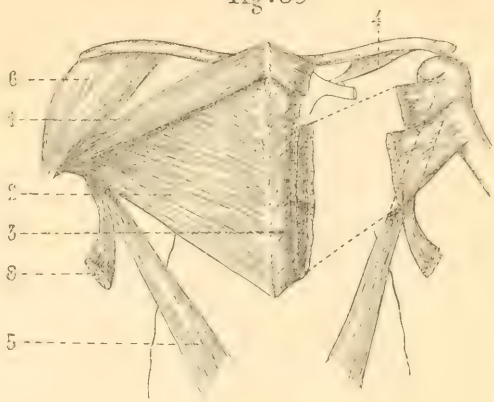

Fig. 70

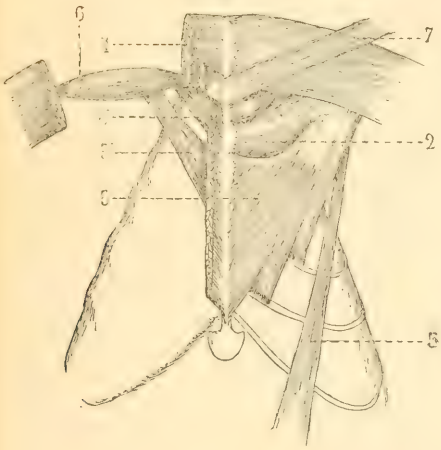

Fig. 71

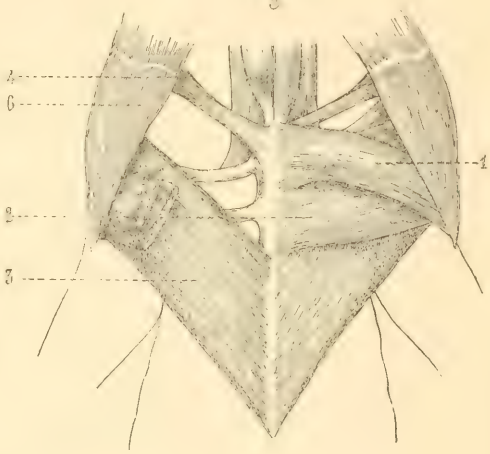

Fig. 72

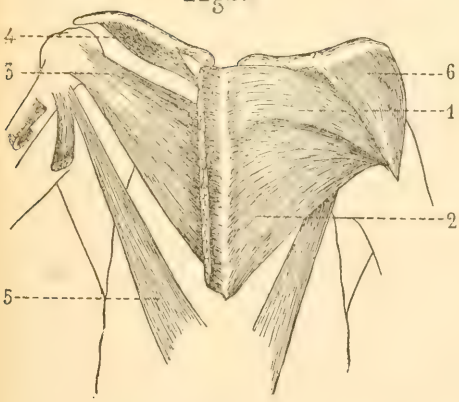

Fig. 73

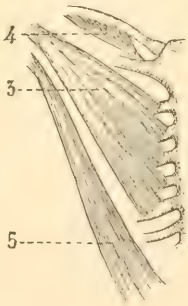

Fig. 74

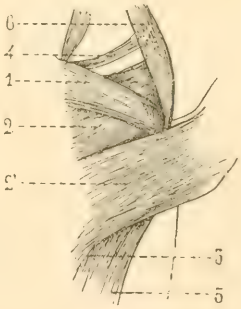

Verni del. Delaye photog.

Bourgeon imp.

A LA MÊME LIBRAIRIE

TESTUT (L.), professeur d'anatomie à la Faculté de médecine de Lyon. — **Traité d'anatomie humaine**, 3 vol. grand in-8, formant 2600 pages, avec 1550 figures, presque toutes originales, dessinées spécialement pour cet ouvrage et tirées pour la plupart en trois ou quatre couleurs dans le texte. 3e édition, revue et corrigée. Tome I : *Ostéologie, Arthrologie, Myologie, Angéiologie.* — Tome II : *Névrologie et Organes des sens.* — Tome III : *Digestion, Respiration et Phonation, Organes génito-urinaires, Embryologie* . . . . . 75 fr.

TESTUT (L.), professeur d'anatomie à la Faculté de médecine de Lyon, et BLANC (Em.), ancien chef de clinique obstétricale à la même Faculté. — **Anatomie de l'utérus pendant la grossesse et l'accouchement**, 1 vol. in-folio cartonné, contenant, avec le texte à deux colonnes, six planches tirées à 12 couleurs, représentant *de grandeur naturelle* deux coupes de la femme enceinte et quatre coupes du fœtus, exécutées d'après la section vertico-médiane d'un sujet congelé au sixième mois de la grossesse . . . . . 60 fr.

TESTUT (L.). — **Les anomalies musculaires considérées au point de vue de la ligature des artères**, 1 vol. in-4o, avec 12 planches hors texte chromolithographiées . . . . . 8 fr.

TESTUT (L.). — **Recherches anthropologiques sur le squelette quaternaire de Chancelade** (Dordogne). 1 vol. in-8o de 122 pages, avec 14 planches dont 4 en photo-gravure hors texte, 1889. . . . . 5 fr.

VIAULT et JOLYET, professeurs à la Faculté de médecine de Bordeaux. — **Traité de physiologie humaine**, 2e édition très augmentée, 1 beau vol. grand in-8o de 940 pages, avec plus de 400 figures dans le texte . . . . . 16 fr.

ATLAS D'ANATOMIE TOPOGRAPHIQUE DU CERVEAU ET DES LOCALISATIONS CÉRÉBRALES, par E. GAVOY, médecin principal à l'hôpital militaire de Versailles, 1 magnifique volume in-4o, en carton, contenant 18 planches chromolithographiques (8 couleurs), exécutées d'après nature, représentant de grandeur naturelle toutes les coupes du cerveau, avec 200 pages de texte.

En carton. . . . . 36 fr.
Relié sur onglets en maroquin rouge, tête dorée . 42 fr.

AUFFRET (Ch.), professeur d'anatomie et de physiologie à l'École de médecine navale de Brest, ancien chef des Travaux anatomiques. — **Manuel de dissection des régions et des nerfs.** 1 vol. in-18, cartonné diamant, de 471 pages, avec 60 figures originales dans le texte exécutées, pour la plupart, d'après les préparations de l'auteur . . . 7 fr.

JULIEN (Alexis), répétiteur d'anatomie. — **Aide-mémoire d'anatomie** (muscles, ligaments, vaisseaux, nerfs), avec figures, cartonnage toile, 2e édition. . . . . 3 fr. 50

KLEIN (E.), professeur adjoint d'anatomie générale et de physiologie à l'École médicale de Saint-Bartholomew's Hospital, Londres. — **Nouveaux éléments d'histologie**, traduits sur la 5e édition anglaise et annotés par G. VARIOT, préparateur des travaux pratiques d'Histologie à la Faculté de médecine de Paris, chef de clinique à l'hôpital des Enfants-Malades, et précédés d'une préface de M. le professeur Ch. ROBIN, 1 vol. in-18 jésus, cartanné diamant, de 540 pages, avec 185 figures dans le texte, 2e édition française, corrigée et augmentée. . . . . 8 fr.

LEE et HENNEGUY. — **Traité des méthodes techniques de l'anatomie microscopique**, avec une préface de M. le professeur RANVIER, 1 vol. in-8o de 500 pages . . . . . 12 fr.

17 550. — Imp. L. BOURGEON, rue des Marronniers, 7, Lyon.

SMITHSONIAN INSTITUTION LIBRARIES

SMITHSONIAN INSTITUTION LIBRARIES

BOUND BY HNM

SMITHSONIAN INSTITUTION LIBRARIES
3 9088 00260570 7
nhkell QL739.A62
Du sternum et de ses connexions avec le